

# Açık Açılı Glokomda Trabeküler Bypass (Glaukos i-Stent) Uygulaması\*

## Trabecular Bypass Stent (Glaukos i-Stent) in Open-Angle Glaucoma

Şükrü BAYRAKTAR<sup>1</sup>, Ömer Faruk YILMAZ<sup>2</sup>, Seren MERT<sup>3</sup>, Serhat İMAMOĞLU<sup>3</sup>, Hakan EREN<sup>4</sup>, Burak ERDEN<sup>5</sup>

Klinik Çalışma

Original Article

### ÖZ

**Amaç:** Trabeküler bypass (Glaukos i-stent) uygulamasının açık açılı glokom hastaları üzerindeki etkinlik ve güvenilirliğinin prospektif ve kontrollü olarak araştırılması.

**Gereç ve Yöntem:** Çalışma, üç farklı alt grupta yürütüldü. Grup I'de, ilaçla kontrol altında olmayan 23 glokom olgusuna rasgele olarak tek ya da çift stent takıldı. Grup II'de, yeni glokom tanısı konmuş 21 olguya rasgele olarak ya çift stent takıldı, ya da latanoprost başlandı. Grup III'te ise katarakt ameliyatı olacak 12 adet glokomlu göze ya fako+stent uygulandı ya da sadece fako yapıldı. Cerrahi uygulama lokal anestezi altında yapıldı. Özel uygulayıcı üzerine takılı olan "L şeklindeki" stent, 20 G MVR ile yapılan saydam kornea kesisinden göze sokuldu ve Swan Jacob cerrahi gonyolensi kullanılarak bir ucu ön kamarada diğer ucu ise Schlemm kanalı içinde olacak şekilde yerleştirildi. Her grupta göz içi basıncı (GİB) ve kullanılan glokom ilacı sayısındaki değişimler karşılaştırıldı.

**Bulgular:** Tek stent grubunda ameliyat öncesi  $1.7 \pm 1.2$  adet ilaçla  $20.7 \pm 2.4$  mmHg olan GİB, son kontrolde  $0.7 \pm 1.3$  adet ilaçla  $18.7 \pm 2.5$  mmHg'ye; çift stent grubunda ise  $2.0 \pm 0.9$  adet ilaçla  $21.1 \pm 2.2$  mmHg'dan  $0.8 \pm 1.0$  adet ilaçla  $18.7 \pm 1.8$  mmHg'ye düştü. Her iki alt grupta da GİB ve ilaç sayısındaki azalma istatistiksel olarak anlamlı, ancak gruplar arası fark anlamsızdı. Latanoprost grubunda  $22.9 \pm 3.3$  mmHg olan ilaçsız GİB, son kontrol muayenesinde  $17.6 \pm 2.7$  mmHg'ye; çift stent takılan gözlerde ise  $23.5 \pm 1.5$  mmHg'den  $17.8 \pm 2.9$  mmHg'ye düştü. İki alt gruptaki GİB düşüşü birbirinden farklı değildi. Sadece fako yapılan gözlerde ameliyat öncesi  $0.6 \pm 0.9$  adet ilaçla  $22.9 \pm 4.7$  mmHg olan GİB, son kontrolde  $0.8 \pm 1.1$  adet ilaçla  $16.4 \pm 1.8$  mmHg'ye, fako+stent grubunda ameliyat öncesi  $0.6 \pm 0.5$  adet ilaçla  $23.1 \pm 4.9$  mmHg olan GİB, son kontrol muayenesinde ilaçsız  $14.6 \pm 2.8$  mmHg'ye düştü. Her iki alt grupta anlamlı GİB düşüşü saptandı. Fako+stent uygulanan hasta grubunda ise ilaçlar tamamen kesildi. Sadece tek bir gözde ilk gün GİB yükselmesi oldu. Dört gözde ön kamarada az miktarda kanama gözlemlendi. Fako yapılan hastalar dışında hiçbir olguda görme keskinliği ve refraksiyon değişmedi.

**Sonuç:** Glaukos i-Stent uygulaması açık açılı glokom tedavisi için etkin ve güvenilir bulunmuştur.

**Anahtar Kelimeler:** Açık açılı glokom, trabeküler bypass stent.

### ABSTRACT

**Purpose:** To investigate the safety and effectiveness of Trabecular Bypass Micro Stent (Glaukos™ i-stent) in open-angle glaucoma patients via a prospective, controlled study.

**Materials and Methods:** The study was carried out in three groups. In the first group, one or two stents was/were randomly inserted into 23 medically uncontrolled, open-angle glaucoma patients. In the second group, either two stents were applied or latanoprost therapy was started in 21 newly diagnosed open-angle glaucoma patients randomly. In the third group, either phaco+stent or only phaco surgery was performed in 12 cataract patients with open-angle glaucoma. Surgery was performed under local anesthesia. An L-shaped stent, preloaded onto a special inserter was put into the anterior chamber through a temporal clear corneal incision with a 20 G MVR knife. The stent was inserted into the Schlemm's canal using a Swan Jacob surgical gonioscopes. The changes in the number of antiglaucomatous medications and intraocular pressure (IOP) were analyzed.

**Results:** In patients with one stent, the preoperative mean IOP dropped from  $20.7 \pm 2.4$  mmHg with a mean number of  $1.7 \pm 1.2$  drugs to  $18.7 \pm 2.5$  mmHg with  $0.7 \pm 1.3$  drugs, whereas in patients with two stents, the preoperative mean IOP dropped from  $21.1 \pm 2.2$  mmHg with  $2.0 \pm 0.9$  drugs to  $18.7 \pm 1.8$  mmHg with  $0.8 \pm 1.0$  drugs. The decrease in both IOP and the number of drugs was statistically significant within each subgroup, but the difference between the two subgroups was not significant (one stent versus two stents). Mean baseline IOP in the latanoprost group was  $22.9 \pm 3.3$  mmHg and it decreased to  $17.6 \pm 2.7$  mmHg in the last examination. Furthermore, the preoperative mean IOP in patients with two stents was  $23.5 \pm 1.5$  mmHg and it decreased to  $17.8 \pm 2.9$  mmHg in the last examination. The decrease in IOP was not different between the two subgroups (latanoprost versus two stents). In the phaco group, the preoperative mean IOP dropped from  $22.9 \pm 4.7$  mmHg with a mean number of  $0.6 \pm 0.9$  drugs to  $16.4 \pm 1.8$  mmHg with  $0.8 \pm 1.1$  drugs, whereas, in the phaco+stent group, it dropped from  $23.1 \pm 4.9$  mmHg with a mean number of  $0.6 \pm 0.5$  drugs to  $14.6 \pm 2.8$  mmHg without any drug in the last control. The decrease in IOP was statistically significant in both subgroups. The phaco+stent combined procedure allowed discontinuation of antiglaucomatous drugs in all patients. An IOP spike was seen only in one case on the first postoperative day. Minimal anterior chamber hemorrhage was detected in only 4 eyes. Refractive and visual acuity changes were not detected in any patient except in those who underwent phaco surgery.

**Conclusion:** Glaukos i-stent was safe and effective in open-angle glaucoma treatment.

**Key Words:** Open-angle glaucoma, trabecular bypass stent.

*Glo-Kat 2008;3:69-75*

**Geliş Tarihi :** 05/03/2008

**Kabul Tarihi :** 12/05/2008

**Received :** March 05, 2008

**Accepted :** May 12, 2008

- 1- Beyoğlu Göz Eğitim Araştırma Hastanesi Klinik Şef. Yard., İstanbul, Doç. Dr.
- 2- Beyoğlu Göz Eğitim Araştırma Hastanesi Klinik Şefi, İstanbul, Prof. Dr.
- 3- Beyoğlu Göz Eğitim Araştırma Hastanesi, İstanbul, Asist. Dr.
- 4- Beyoğlu Göz Eğitim Araştırma Hastanesi Klinik Şef Yard., İstanbul, Uzm. Dr.
- 5- Derince Askeri Hastanesi, İzmit, Uzm. Dr.

- 1- M.D. Associate Professor, Beyoglu Eye Education and Research Hosp. İstanbul/TURKEY BAYRAKTAR S., sukubayraktar@yahoo.com
- 2- M.D. Professor, Beyoglu Eye Education and Research Hospital İstanbul/TURKEY YILMAZ Ö.F., ofyilmaz@superonline.com
- 3- M.D., Beyoglu Eye Education and Research Hospital İstanbul/TURKEY MERT S., srnmert@hotmail.com İMAMOĞLU S., ophserhat@hotmail.com
- 4- M.D., Beyoglu Eye Education and Research Hospital İstanbul/TURKEY EREN H., dr.hakaneren@gmail.com
- 5- M.D., Derince Military Hospital Eye Clinic Kocaeli/TURKEY ERDEN B., drburakerden@gmail.com

**Correspondence:** M.D. Associate Professor, Şükrü BAYRAKTAR Beyoglu Eye Education and Research Hospital, Kuledibi İstanbul/TURKEY

## GİRİŞ

Primer açık açılı glokom patogenezinin temel olarak trabeküler (konvansiyonel) dışa akım direncindeki artışın sorumlu olduğu kabul edilmektedir.<sup>1,2</sup> Bu direncin yaklaşık dörtte üçü, trabeküler sistemin Juxtakanaliküler kısmı ve Schlemm kanalının iç duvarını içeren bölgede yer almaktadır.<sup>3</sup> "Trabeküler bypass stentleri", bu direnci ortadan kaldırmak (bypass etmek) üzere tasarlanmış ve klinik olarak kullanıma girmiştir.<sup>4,5</sup>

Bu çalışmada Glaukos i-stentlerinin göz içi basıncını (GİB) düşürücü etkisinin üç farklı açık açılı glokom hasta popülasyonu (ilaçla kontrol altında olmayan olgular, yeni glokom tanısı konmuş herhangi bir tedavi almayan olgular ile fako ile katarakt ameliyatı planlanmış olan glokomlu olgular) üzerine etkisi araştırılmıştır.

## GEREÇ VE YÖNTEM

Beyoğlu Göz Eğitim ve Araştırma hastanesi 1. Göz Kliniğinde yürütülen çalışma için prospektif ve kontrol-lü bir araştırma düzeni kullanıldı, ayrıca yerel etik kurul onayı ve hastalardan aydınlatılmış onam alındı. Yukarıda da belirttiği üzere çalışma birbirinden farklı üç hasta popülasyonu üzerinde yürütüldü; başka bir deyişle üç adet alt çalışma söz konusuydu:

**a. Tek/çift stent karşılaştırması:** İlaçla GİB kontrol altında olmayan glokom hastaları üzerinde yürütüldü. Hastalar rastgele seçim yöntemiyle ikiye ayrılıp birinci gruba birer, ikinci gruba ise ikişer adet stent takıldı.

**b. Stent/latanoprost karşılaştırması:** Yeni tanı almış ve herhangi bir ilaç kullanmayan glokom hastaları üzerinde yürütüldü. Hastalar rasgele ikiye ayrılıp, ilk gruba ikişer adet stent takıldı, ikinci gruba ise Latanoprost başlandı.

**c. Fako/Fako+stent karşılaştırması:** Katarakt nedeniyle ameliyat olacak; ancak GİB ilaçla kontrol altında olmayan glokom hastaları çalışıldı. Rasgele ikiye

ayrılıp ilk gruba sadece Fako yapılırken, ikinci gruba Fako yapılıp aynı seansta iki adet stent takıldı.

**Çalışmaya alınmak/dışlamak için şu kriterler kullanıldı:**

1. GİB'nin 17 mmHg'nin üzerinde (birinci ve üçüncü grupta ilaçlı, ikinci grupta ise ilaçsız olarak) olan olgular alındı.

2. Ön kamara açısının gonyoskopik muayenede geniş açık (siliyer cisim bandının görülebilmesi) olarak saptanması ve hiçbir periferik ön sineşi olmaması şartları arandı. Açık kapanması glokomu hastaları çalışmaya alınmadı.

3. Primer açık açılı glokom, pigmenter glokom ve psödoeksfolyasyon(PSX) glokomu dışındaki glokom türleri (açık kapanması, üveitik, travmatik, neovasküler, episkleral basınç artışına bağlı glokom ve diğer tüm sekonder glokomlar) çalışmaya alınmadı.

4. Önceden insizyonel ya da lazer glokom cerrahisi geçirmiş hastalar çalışmaya alınmadı, fako olmuş hastalar ise üstteki kriterlere uygunsalar birinci ve ikinci gruba alındı.

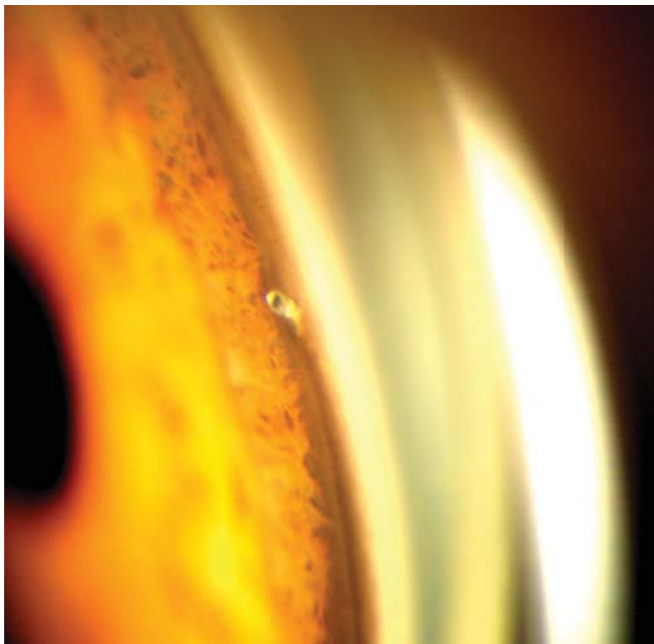
5. 18 yaş altındaki hastalar çalışmaya alınmadı.

6. Görme alanında ilerlemiş glokomatöz hasarı olan hastalar (Humphrey cihazı ile yapılan, güvenilirlik indeksleri yeterli 30-2 SITA standart testinde ortalama kayıp -12 dB'in altında olması istendi) ve fiksasyonu tehdit eden (santral 4 test noktasında) skotomları olan hastalar çalışmaya alınmadı.

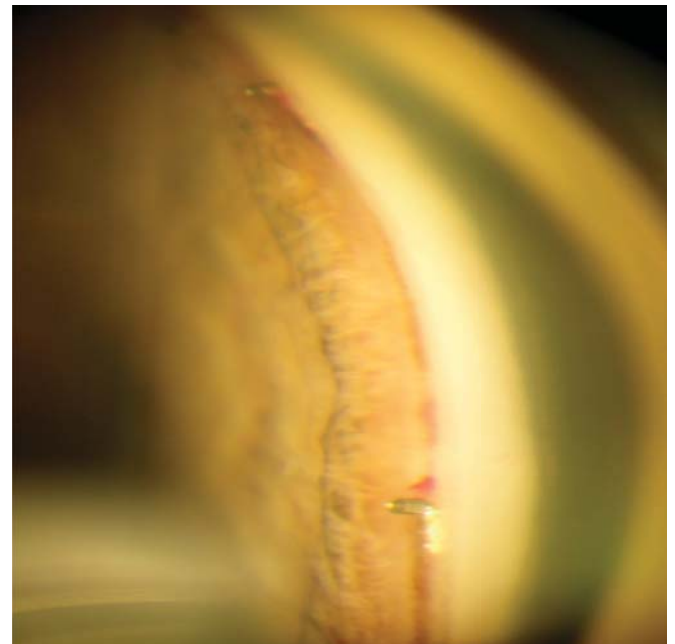
7. Çalışmaya alınan gözdeki en iyi düzeltilmiş görme keskinliğinin 1/10 ve üzerinde olması istendi.

8. Hastaların sadece tek gözleri çalışmaya alındı (GİB'in daha yüksek olduğu göz seçildi).

9. Yukarıdaki kriterlere uyan, en az iki yıl düzenli takibe gelebilecek hastalar seçildi.



Resim 1: Tek stent ganyoskopik görüntüsü.



Resim 2: Çift stent ganyoskopik görüntüsü.

### Muayene ve ameliyat öncesi hazırlık:

Hastaların en iyi düzeltilmiş görme keskinliği Snellen eşelinde saptandı. GİB Goldmann applanasyon tonometresi ile ölçüldü, ölçümler için kalibrasyonu kontrol edilmiş bir cihaz kullanıldı, postop ölçümler de aynı cihazla alındı. Ardışık iki kez ölçüm yapıldı ve bunların ortalaması ölçüm değeri olarak kaydedildi.

Tüm hastalarda ayrıntılı biyomikroskopik muayene yapıldı; korneada ödem, endotel presipiteleri olup olmadığı değerlendirildi. Ayrıca ultrasonik pakimetre ile santal kornea kalınlığı ölçüldü. Ön kamarada hücre olup olmadığı, iriste rubeozis ya da geçirilmiş üveit bulguları olup olmadığı kaydedildi. Üç aynalı kontakt lens ile ön kamaraya açısı ayrıntılı olarak 360 derece incelendi. Muayene oda ışıkları kapatılarak karanlıkta yapıldı, mikroskop ışığı çok ince yarık şeklinde ve düşük şiddette idi. Açık genişliği dört kadranda ayrı ayrı Schaffer sınıflamasına göre 0 ile 4 arasında değerlendirildi, varsa periferik ön sineşiler ve lokalizasyonları kaydedildi. Gözdibi +90 Di-yoptri indirekt lens ile incelenerek cup/disk oranı kaydedildi.

Hastaların tümüne ameliyattan önce Humphrey otomatik perimetresi ile 30-2 SITA Standart test programı kullanılarak bilgisayarlı görme alanı ve aynı dönemde Stratus OCT-3 cihazı ile "fast RNFL thickness" programı kullanılarak retina sinir lifi kalınlık ölçümü yapıldı.

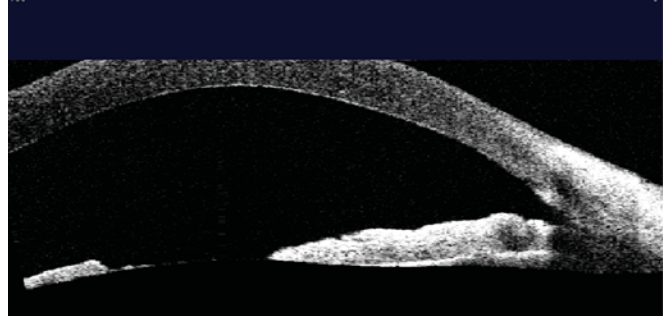
Çalışmaya alınan hastaların tümünde ameliyat öncesi kullanılmakta olan glokom ilaçları ameliyata kadar devam edildi.

### Glaukos i-Stent özellikleri:

İçi boş, L şeklinde kıvrılmış tüp biçiminde titanyumdan imal edilmiştir. CE belgesi bulunmakta ve Avrupa Birliği ülkelerinde ticari olarak satılmaktadır. Çalışma için kullanılan tüm stentler Glaukos firması tarafından ücretsiz olarak temin edildi. Heparin ile kaplı olup magnetik değildir. L'nin uzun kolu Schlemm kanalı içine yerleştirilmek için tasarlanmıştır ve "snorkel" olarak adlandırılan kısa bölüm ise ön kamarada kalır. İç çapı 80 mm, boyutlar 0.5x0.25x10 mm, ağırlık ise yaklaşık 60 mg'dır.

### Ameliyat tekniği:

Tüm olgularda Sub-Tenon anestezi kullanıldı. Fako ile kombine olgularda önce fako yapıp katlanır göziçi lensi kapsül içine yerleştirildikten sonra stent uygulandı. Optimal bir stent uygulaması için çok iyi kalitede intraoperatif açı görüntüsü gereklidir. Bu çalışmadaki tüm vakalarda intraoperatif açı görüntülenmesi için Swan-Jacob cerrahi gonyolensi kullanıldı. Cerrah hastanın temporale oturdu ve hastanın başı iyice karşı tarafa (cerrahın uzağa) doğru en az 45 derece açıyla çevrildi. Daha sonra 23 veya 20 G MVR bıçağı ile temporal kadranda saydam kornea kesisi yapıp ön kamaraya koheziv özellikte viskoelastiklerle iyice dolduruldu. Fako ile kombine olmayan olgularda ameliyattan önce bir damla Pilocarsol damlatıldı, buna rağmen pupillası yeterince küçülmemiş ya da fako ile kombine olan olgularda ön kamaraya intrakameral miyotik ajanlar verildi. Daha sonra kornea üzerine steril metil sellüloz konarak gonyolens yerleştirildi ve ucuna stent takılı olan özel inserter (uygulayıcı) ile ön



Resim 3: Glaukos i-Stent Visante™ OCT görüntüsü schlemm kanalında genişleme.

kamaraya girildi. Stentin Schlemm kanalı içine yerleştirilmesi için hem görsel hem de taktik kontrol gerekli olup bu aşamada mikroskopun büyütmesi iyice artırılarak (1-1, 2 büyütme kullanılarak) açı elemanları değerlendirildi ve Schlemm kanalı lokalize edilerek stentin nispeten keskin olan ucu ile trabekulum yırtılarak stentin ucu Schlemm kanalına girildi. Uygulama için tek stent kullanılacak hastalarda genellikle alt nazal kadranda, çift stent konacak olgularda ise birbirinde en az 3 saat kadranda uzakta olacak şekilde alt ve üst nazal kadranda tercih edildi; daha sonra ön kamarayı dolduran viskoelastik madde irrigasyonla temizlendi.

Bu esnada olguların çoğunda Schlemm kanalını dolduran kanın stentlerin içinden geçerek ön kamaraya geldiği izlendi, bu durum ön kamaraya ile Schlemm kanalı arasında tam bir bypass oluşturulduğunun ve başarılı bir ameliyat yapıldığının kanıtı olarak kabul edildi. Az miktardaki bu hemoraji irrigasyonla temizlendi ve kornea kesileri ödemlendirilerek sütürsüz olarak ameliyat sonlandırıldı, bu esnada GİB bir miktar yüksek (25-30 mmHg) olarak bırakıldı.

### Ameliyat sonrası protokol:

Hastalar postoperatif 1. gün, 1. hafta, 1. ay, 3. ay, 6. ay, 12. ay, 18. ay ve 24. ay kontrol muayenelerine çağrıldı. Tüm kontrollerde görme keskinliği ve GİB ölçümleri yapıldı. Stentlerin pozisyonları 1. ayda yapılan kontrol muayenesinde gonyoskopik olarak değerlendirildi ve fotoğrafları çekildi (Resim 1 ve 2). Bazı hastalarda Visante OCT kullanılarak Schlemm kanalı ve stent görüntülenmesi yapıldı (Resim 3). Altıncı aydan başlayarak 6 ay arayla bilgisayarlı görme alanı ve OCT ile retina sinir lifi kalınlığı ölçümleri çekilerek glokom progresyonu olup olmadığı değerlendirildi.

Olgularda stent uygulaması sonrası tüm glokom ilaçları kesildi, ilk hafta boyunca hiç antiglokomatöz ilaç kullanılmadı. 1. hafta yapılan kontrol muayenesinde GİB 18 mmHg'nin üzerinde olan hastalara basamaklı olarak tekrar ilaç başlandı. İlk tercih olarak beta bloker (carteolol ya da betaxolol) tercih edildi, daha sonra prostaglandinler ve timolol+dozlamid kombinasyonu kullanıldı.

### İnceleme parametreleri ve istatistiksel analiz:

Temel parametreler GİB ve kullanılan glokom ilacı sayısı idi. Gruplar arası karşılaştırmalar "Mann Whitney U testi", aynı grupta ameliyat öncesi-ameliyat sonrası kontrol değerlerinin karşılaştırılması "Wilcoxon signed ranks test" kullanılarak yapıldı. Ayrıca son kontrol mu-

ayenesinde elde edilen GİB ve ilaç sayısındaki azalma üzerine etkili parametrelerin belirlenmesi için "Spearman korelasyon analizi" uygulandı. İstatistiksel analiz için SPSS 11.0 programı kullanıldı.

## BULGULAR

### Tek/çift stent çalışması

Toplam 23 hastanın birer gözü bu alt çalışmada bulunmaktaydı. Grubun yaş ortalaması  $57.7 \pm 13.3$  yıl, santral kornea kalınlığı  $574.4 \pm 33.8$  mikron idi. 2 hastada PSX vardı, 2 hasta psödo fak idi. GİB ortalama  $1.8 \pm 1.1$  adet ilaç ile  $20.8 \pm 2.2$  mmHg idi. 13 hastanın sol gözü, 10 hastanın sağ gözü opere edildi. 13 göze birer, 10 göze 2 adet stent takıldı. Tek ve çift stent uygulanan gözlerdeki ortalama yaş, kornea kalınlığı, GİB ve kullanılan glokom ilacı sayısı istatistiksel olarak farklı değildi (sırasıyla  $p=0.446$ ,  $p=0.879$ ,  $p=0.605$  ve  $p=0.483$ ; Mann Whitney U testi).

Hastaların ameliyat öncesi ve sonrası kontrollerindeki GİB ölçümleri Tablo 1'de, kullandıkları glokom ilacı sayısı ise Tablo 2'de gösterilmiştir. Ortalama takip süresi tek stent grubu için  $21.5 \pm 4.4$  ay, çift stent grubu için  $18.3 \pm 6.4$  aydır.

Tek stent grubunda ameliyat öncesi ortalama  $1.7 \pm 1.2$  adet ilaçla  $20.7 \pm 2.4$  mmHg olan GİB, son kontrol muayenesinde ortalama  $0.7 \pm 1.3$  adet ilaçla  $18.7 \pm 2.5$  mmHg'ye düştü. GİB ve ilaç sayısındaki azalma istatistiksel olarak anlamlıydı (sırasıyla  $p=0.049$  ve  $p=0.037$ ; Wilcoxon signed ranks test).

Çift stent grubunda ise ameliyat öncesi ortalama  $2.0 \pm 0.9$  adet ilaçla  $21.1 \pm 2.2$  mmHg olan GİB, son kontrol muayenesinde ortalama  $0.8 \pm 1.0$  adet ilaçla  $18.7 \pm 1.8$  mmHg'ye düştü. GİB ve ilaç sayısındaki azalma istatistiksel olarak anlamlıydı (sırasıyla  $p=0.025$  ve  $p=0.049$ ; Wilcoxon signed ranks test).

Olguların son kontrol muayenelerinde saptanan GİB düşüşü ve ilaç sayısındaki azalma tek ve çift stent grupları arasında istatistiksel olarak fark göstermiyordu (sırasıyla  $p=0.832$  ve  $p=0.648$ ; Mann Whitney U test). Tek ve çift stent gruplarının her ikisinde de sağlanan GİB düşüşü ile preop GİB arasında anlamlı pozitif korelasyon saptandı ( $p<0.0001$ ,  $r=0.72$ , yüksek düzeyde korelasyon, Spearman). İlaç sayısındaki azalma miktarı ile ameliyat öncesi kullanılmakta olan ilaç sayısı arasında da her iki grupta anlamlı pozitif korelasyon vardı ( $p=0.002$ ,  $r=0.61$ , yüksek düzeyde korelasyon, Spearman). Buna karşılık GİB ve ilaç sayısındaki azalma ile hasta yaşı ve santral kornea kalınlığı ile arasında herhangi bir korelasyon saptanmadı.

### Stent/latanoprost karşılaştırması

Yeni glokom tanısı almış ve hiç ilaç kullanmayan 21 hastanın birer gözü alındı. Hastaların GİB ortalaması  $23.1 \pm 2.7$  mmHg idi. Grubun yaş ortalaması  $58.6 \pm 15.1$  yıl, santral kornea kalınlığı  $566.3 \pm 30.7$  mikron idi. Tüm gözler fakik idi, sadece bir gözde PSX vardı. 8 göze iki adet stent takıldı, 13 göze ise latanoprost başlandı. Stent ve latanoprost gruplarında ortalama yaş, santral kornea kalınlığı ve GİB istatistiksel olarak farklı değildi (sırasıyla  $p=0.374$ ,  $p=0.089$  ve  $p=0.547$ ; Mann-Whitney U test). Hastaların ameliyat öncesi ve sonrası kontrollerindeki GİB ölçümleri Tablo 3'te gösterilmiştir. Ortalama takip süresi stent grubu için  $19.6 \pm 8.6$  ay, latanoprost grubu için  $16.4 \pm 8.9$  aydır.

Stent grubunda ameliyat öncesi ortalama  $235 \pm 15$  mmHg olan GİB, son kontrol muayenesinde ortalama  $17.8 \pm 8.9$  mmHg'ya düştü, düşüş miktarı ortalama  $\%24.2 \pm 11.6$  olarak gerçekleşti. GİB düşüşü istatistiksel olarak anlamlıydı ( $p<0.0001$ ; Wilcoxon signed ranks test). Stent takılan gözlerin hiçbirisine takip süresi boyunca glokom ilacı başlamak gerekmedi.

**Tablo 1:** Tek/çift stent çalışması-GİB ölçümleri.

Stent sayısı	Preop	1. gün	1. hafta	1. ay	3. ay	6. ay	9. ay	12. ay	18. ay	24. ay
Tek stent	$20.7 \pm 2.4$	$15.8 \pm 1.7$	$20.3 \pm 5.5$	$20.5 \pm 4.6$	$20.7 \pm 3.4$	$20.8 \pm 2.8$	$20.4 \pm 2.5$	$20.7 \pm 2.3$	$18.4 \pm 2.4$	$19.4 \pm 0.6$
Göz sayısı	13	13	13	13	13	13	9	8	5	7
p*	-	0.001	0.972	0.723	0.969	0.969	0.719	0.733	0.680	0.173
İki stent	$21.1 \pm 2.2$	$15.7 \pm 2.8$	$19.9 \pm 5.9$	$19.7 \pm 2.6$	$19.5 \pm 1.8$	$19.9 \pm 1.9$	$20.9 \pm 3.7$	$18.9 \pm 3.1$	$19.0 \pm 1.1$	$18.5 \pm 2.3$
Göz sayısı	10	10	10	10	10	9	9	8	6	4
p*	-	.005	0.475	0.153	0.044	0.108	0.933	0.126	0.207	0.068
Toplam	$20.8 \pm 2.2$	$15.7 \pm 2.2$	$20.1 \pm 5.6$	$20.2 \pm 3.8$	$20.2 \pm 2.8$	$20.4 \pm 2.5$	$20.6 \pm 3.1$	$19.8 \pm 2.8$	$18.7 \pm 1.7$	$19.1 \pm 1.4$
Göz sayısı	23	23	23	23	23	22	18	16	11	11
p**	0.605	0.879	0.879	0.832	0.313	0.292	1.000	0.328	0.931	0.230

p\* = Ameliyat öncesi ile kıyaslama (Wilcoxon signed ranks test).

p\*\* = Tek/çift stent grupları arasında kıyaslama (Mann Whitney U test).

**Tablo 2:** Tek-çift stent çalışması-Kullanılan glökom ilaç sayısı.

tent sayısı	Preop	1. gün	1. hafta	1. ay	3. ay	6. ay	9. ay	12. ay	18. ay	24. ay
Tek stent	1.7±1.2	0	0	0.5±1.1	0.6±1.0	0.7±1.1	0.9±1.2	0.6±1.2	1.2±1.6	0.4±1.1
Göz sayısı	13	13	13	13	13	13	9	8	5	7
p*		0.002	0.002	0.024	0.026	0.012	0.076	0.007	0.046	0.041
İki stent	2.0±0.9	0	0	0.6±0.9	0.5±0.8	0.3±0.7	0.7±1.1	0.8±1.2	0.7±0.8	0.8±0.9
Göz sayısı	10	10	10	10	10	9	9	8	6	4
p*		0.004	0.004	0.039	0.023	0.023	0.073	0.086	0.131	0.231
Toplam	1.8±1.1	0	0	0.6±1.0	0.6±0.9	0.5±1.0	0.8±1.1	0.7±1.1	0.9±1.2	0.5±1.0
Göz sayısı	23	23	23	23	23	22	18	16	11	11
p**	0.423	1.000	1.000	0.808	0.879	0.521	0.650	0.701	0.764	0.527

p\* = Ameliyat öncesi ile kıyaslama (Wilcoxon signed ranks test).

p\*\* = Tek/çift stent grupları arasında kıyaslama (Mann Whitney U test).

Latanoprost grubunda ise ortalama 22.9±3.3 mmHg olan ilaçsız GİB son kontrol muayenesinde ortalama 17.6±2.7 mmHg'ye düştü; düşme miktarı %22.0±14.4 idi. Düşüş istatistiksel olarak anlamlıydı (p<0.0001; Wilcoxon signed ranks test).

Stent takılan ve latanoprost verilen gözlerdeki GİB düşüş miktarı takip süresince (Tablo 3) ve son kontrolde istatistiksel olarak birbirinden farklı değildi (p=0.595; Mann Whitney U test). Latanoprost grubunda ilacın oluşturduğu GİB düşüş miktarı ile tedavi öncesi GİB arasında anlamlı pozitif korelasyon vardı (p=0.004, r=0.74, yüksek düzeyde korelasyon, Spearman). Stent takılan gözlerde ise böyle bir korelasyon saptanmadı. Yine elde edilen GİB düşüşü ile hasta yaşı ve santral kornea kalınlığı arasında her iki grup için de herhangi bir anlamlı korelasyon saptanmadı.

#### Fako/fako+ stent çalışması

Glökomu bulunan ve katarakt ameliyatı planla-

nan toplam 12 hastanın birer gözü alındı. Ortalama yaş 74.1±5.7 yıl, santral kornea kalınlığı 547.1±36.9 mikron idi. GİB ortalama 0.6±0.7 adet glökom ilacı ile 23.0±4.6 mmHg idi. Beş gözde PSX vardı. Beş göze sadece fakoemülsifikasyonla katarakt ekstraksiyonu yapıldı ve katlanabilir merceği yerleştirildi; 7 göze ise fakoemülsifikasyon ile aynı seansta ikişer adet stent takıldı. Fako ve fako+stent gruplarında ortalama yaş, santral kornea kalınlığı ve GİB istatistiksel olarak farklı değildi (sırasıyla p=0.061, p=0.329, p=1.00 ve p=0.876; Mann-Whitney U test).

Ortalama takip süresi fako+stent grubu için 11.0±7.8 ay, sadece fako grubu için 22.4±8.5 aydır.

Sadece fako yapılan ve stent takılmayan gözlerde ameliyat öncesi ortalama 0.6±0.9 adet ilaçla 22.9±4.7 mmHg olan GİB, son kontrol muayenesinde ortalama 0.8±1.1 adet ilaçla 16.4±1.8 mmHg'ye düştü. GİB'ndeki azalma istatistiksel olarak anlamlıydı (p=0.042; Wilco-

**Tablo 3:** Stent/latanoprost çalışması-GİB ölçümleri.

Grup	Preop	1. gün	1. hafta	1. ay	3. ay	6. ay	9. ay	12. ay	18. ay	24. ay
Latanoprost	22.9±3.3	-	20.2±2.2	16.5±3.0	17.5±2.5	16.5±2.2	17.9±3.4	19.0±3.4	17.1±2.6	18.0±3.7
Göz sayısı	13		13	10	11	10	7	9	7	4
p*		-	0.002	0.007	0.005	0.005	0.051	0.020	0.018	0.068
İki stent	23.5±1.5	18.1±9.9	20.4±3.4	19.4±3.6	20.1±4.0	18.8±4.5	20.4±3.0	18.5±2.3	19.5±1.4	17.4±2.7
Göz sayısı	8	8	8	8	7	5	5	4	2	6
p*		0.160	0.063	0.035	0.128	0.043	0.138	0.066	0.180	0.027
Toplam	23.1±2.7	-	20.3±2.6	17.8±3.5	18.6±3.4	17.2±3.2	18.9±3.4	18.8±3.0	17.6±2.5	17.7±3.0
Göz sayısı	21	8	21	18	18	15	12	13	9	10
p**	0.535	0.855	0.061	0.183	0.264	0.251	0.584	0.535	0.242	0.830

p\* = Ameliyat öncesi ile kıyaslama (Wilcoxon signed ranks test).

p\*\* = Tek/çift stent grupları arasında kıyaslama (Mann Whitney U test).

xon signed ranks test), ilaç sayısında ise anlamlı değişim olmadı ( $p=0.317$ ; Wilcoxon signed ranks test).

Fako+stent grubunda ameliyat öncesi ortalama  $0.6\pm 0.5$  adet ilaçla  $23.1\pm 4.9$  mmHg olan GİB, son kontrol muayenesinde hiç ilaç kullanmaksızın ortalama  $14.6\pm 2.8$  mmHg'ye düştü. GİB ve ilaç sayısındaki azalma istatistiksel olarak anlamlıydı (sırasıyla  $p=0.028$  ve  $p=0.046$ ; Wilcoxon signed ranks test).

Elde edilen GİB düşüşü açısından stent takılan ve takılmayan gözler arasında anlamlı fark saptanmadı ( $p=0.530$  Mann Whitney U test). Buna karşılık; ilaç sayısındaki azalma açısından stent takılan gözler anlamlı olarak daha üstün bulundu ( $p=0.043$ ; Mann Whitney U test).

### Komplikasyonlar

Ameliyat sonrası ilk gün sadece bir gözde belirgin GİB yükselmesi saptandı. GİB 44 mmHg olarak ölçülen bu hasta yeni tanı almış glokomlu bir olgu (Stent/latanoprost çalışması) olup ameliyat öncesi GİB 26 mmHg idi. Yatırılarak gözlem altına alınan hastada Diazomid tablet ile GİB 24 saat içinde kontrol altına alındı. İlk hafta kontrolünde GİB ilaçsız 21 mmHg ölçüldü, 24. ay kontrolünde ise yine ilaçsız olarak 19 mmHg idi. Diğer tüm gözlerde GİB postop ilk gün 21 mmHg'nin altındaydı.

Toplam 3 hastada postop ilk gün kontrolünde ön kamarada az miktarda kanama izlendi, yakın takibe alınan bu gözlerdeki kanama 1-2 gün içinde çekildi. Tüm gözlerde ön kamara derin idi, hifema olan ve GİB yükselmesi olan toplam 4 göz dışında belirgin hücre reaksiyonu yoktu ve görme keskinliği değişmemişti. Görme keskinliğinde azalma olan gözlerde de ilk hafta kontrolünde görme keskinliği ameliyat öncesi seviyeye geri döndü. Takip süresince hiçbir hastada anlamlı görme keskinliği değişimi olmadı.

### TARTIŞMA

Prospektif ve kontrollü olarak yürütülen bu çalışmada temel olarak Glaukos i-stentlerinin GİB üzerine olan etkilerinin üç farklı hasta popülasyonu üzerinde araştırılması amaçlanmıştır. Başka bir deyişle üç önemli soruya cevap aranmıştır; bunlar "medikal olarak kontrol altında olmayan açık açılı glokom olgularında tek ya da çift stent etkinliğinin karşılaştırılması", "yeni glokom tanısı almış hastalarda stentlerin etkinliğinin latanoprost ile kıyaslanması" ve son olarak "katarakt ve glokomun birlikte bulunduğu gözlerde stent uygulamasının fakoemülsifikasyona ek bir GİB düşüşü oluşturup oluşturmadığı" olarak belirlenmiştir.

Çalışmanın ilk ve en büyük alt grubunu oluşturan medikal olarak kontrol altında olmayan glokom olgularında stent uygulaması ile yaklaşık 2-2.5 mmHg GİB düşüşü elde edilmiş ve ayrıca bir adet glokom ilacı kesilebilmiştir. Başka bir deyişle ameliyat öncesi kabaca iki ilaçla 21 mmHg olan GİB ameliyattan yaklaşık bir buçuk yıl sonra tek ilaçla 18 mmHg seviyesine inmiştir. Bir adet glokom ilacının yaklaşık 5 mmHg GİB düşüşü oluşturduğu kabul edilecek olursa stentlerin yaklaşık 7

mmHg civarında bir GİB düşüşü oluşturduğu düşünülebilir ki bu da 21 mmHg'lık başlangıç GİB'nin yaklaşık %35'ine karşılık gelmektedir. Bu durumda trabekülumdaki dış akım direncinin dörtte üçünün ortadan kaldırılmasının niye sadece bu kadar GİB düşüşü oluşturduğu sorusu akla gelmektedir. Stentlerin cerrahi olarak doğru yerleştirilememesi ekarte edilecek olursa en önemli etkenin Schlemm kanalındaki muhtemel darlıklar ve akımın segmentler şeklinde olmasının bu duruma neden olduğu düşünülebilir. Schlemm kanalı içinde 5-6 adet farklı segment olduğu ve bunların birbirinden bağımsız ünitler şeklinde davrandığı düşünülmektedir.<sup>6,7</sup> Bu durumda tek bir trabeküler bypass stenti takıldığında sadece yerleştirildiği segment için bir direnç azalışı sağlayacak ve total direnci tamamen ortadan kaldırmayacaktır. Bu nedenle birden fazla stent takılmasının direnci daha fazla düşüreceği öngörülmüş ve deneysel bazı araştırmalar ile bu durum gösterilmiştir.<sup>8</sup> Bizim çalışmamızda iki adet stent takılması tek stente kıyasla biraz fazla GİB düşüşü sağlıyor gibi görünse de gerek GİB'de gerekse ilaç sayısı açısından tek ve çift stent takılan gözler arasında istatistiksel olarak anlamlı fark bulunmamıştır.

Çalışmada gözlemediğimiz önemli bir bulgu GİB ve ilaç sayısı azalma miktarı ile ameliyat öncesi GİB ve ilaç sayısı arasında pozitif bir korelasyon bulunmasıdır. Bu preop GİB kontrolü ne kadar fazla bozuk ise o ölçüde daha iyi bir cevap elde edileceğini bize göstermektedir.

Belki de çalışmamızdaki preop GİB çok fazla yüksek olmaması (ortalama  $20,8\pm 2,2$  mmHg) nedeniyle stentlerin GİB üzerindeki etkisi yeterince gösterilememiş olabilir. Hastanın yaşı ve santral kornea kalınlığı ile GİB düşüşü arasında ise herhangi bir korelasyon bulunmamıştır.

Çalışmamızın ikinci ayağını oluşturan Stent/latanoprost kıyaslamasında ise iki adet stent yerleştirilmesi latanoprost kullanımı ile tamamen başa baş bir GİB düşüşü (yaklaşık 5 mmHg) sağlamıştır. Latanoprostun seçilmesinin nedeni iki nedeni vardır; her ne kadar trabeküler dışa akımı arttıran bir ilaçtır<sup>9</sup> ve günümüzde açık açılı glokomun tedavisinde ilk seçenek ve neredeyse altın standart durumundadır. Çalışmamızda latanoprost grubunda tedavi öncesi GİB ile tedavi sonrası elde edilen düşme miktarları arasında anlamlı bir korelasyon bulunurken stent takılan gözlerde böyle bir ilişki saptanmamıştır. Kanımızca bunun nedeni stent ve latanoprost gruplarında ortalama GİB farklı olmasa da GİB dağılımlarının farklı oluşudur. Stent grubunda preop GİB 22 ile 26 mmHg arasında iken latanoprost başlanan gözlerde 18 ile 28 mmHg arasında daha geniş bir dağılım aralığı söz konusudur.

Çalışmamızda en başarılı sonuçlar fakoemülsifikasyon ile aynı seansta stent uygulaması ile elde edilmiştir. Sadece beş gözün bulunduğu bu Fako+stent grubunda ameliyat öncesi bir adet ilaçla yaklaşık 23 mmHg olan GİB ameliyat sonrası hiç ilaçsız olarak yaklaşık 15 mmHg'ya düşmüştür. Ameliyat sonrası olguların tümünde glokom ilaçları kesilmiş olup hepsinde GİB 18 mmHg'nin altında seyretti. Kontrol olarak alınan sadece

fako grubunda da yaklaşık 6 mmHg'lik bir GİB düşüşü elde edildi ancak olgular ortalama birer adet glokom ilacı kullanmaya devam ettiler.

Stent uygulamasının başarılı olması için hasta seçimi ve cerrahinin doğru bir şekilde uygulanması gereklidir. Öncelikle bu cerrahinin uygulanabilmesi için temel koşul preop gonyoskopik muayenede tüm açı elemanlarının siliyer cisme kadar rahatlıkla görülebilmesidir. Ameliyat sırasında ise; rahat ve konforlu bir göz pozisyonu, uygun cerrahi gonyolens seçimi, optimum kalitede bir açı görüntüsü, stentin uygulaması sırasında ise hem görsel hem de dokusal kontrol önemlidir. Cerrahin gerek tanı amaçlı gerekse cerrahi olarak açığı görüntüleme ve opere etme tecrübesi olması gerekmektedir. Ameliyat öncesi pupillanın küçültülmesi ve stent yerleştirilmeden önce yeterli miktarda viskoelastik madde ile ön kamaranın iyice doldurulması işlemi kolaylaştırmaktadır.

Serimizde ciddi herhangi bir komplikasyon ile karşılaşmadık. Sadece bir olguda ilk gün GİB'de ani artış (spike) gözlemlendi. Az sayıda olguda karşılaşılan ön kamardaki kanama ise minimal olup hızlı bir şekilde temizlendi. Cerrahi prosedür trabekülektomiye kıyasla son derece farklı bir postop tablo oluşturmaktadır, hastalarda sübjektif yakınmalar çok minimal olup gözler biyomikroskopta son derece sakin olarak izlenmektedir. Fako yapılan hastaların dışında hiçbir gözde görme keskinliği ve refraksiyon değişimi olmaması da kanımızca çok önemlidir.

Sonuç olarak; bu prospektif ve kontrollü çalışmada Glaukos i-stent uygulaması ile medikal olarak kontrol altında olmayan glokom olgularında istatistiksel olarak anlamlı GİB düşüşü elde edilip ilaç sayısı azaltılmış; yeni tanı konmuş glokom hastalarında latanoprost eşdeğer

GİB düşüşü elde edilmiş ve fakoemülsifikasyon cerrahisi ile aynı seansta uygulanan stentler ile çok belirgin GİB düşüşü elde edilmiştir. Komplikasyonlarının çok az olması, postop sübjektif ve objektif yakınmaların çok minimal olması nedeniyle stent cerrahisi, açık açılı glokom tedavisinde son derece güvenli bir seçenek olarak görülmektedir.

#### KAYNAKLAR/REFERENCES

1. Grant WM.: Experimental aqueous perfusion in enucleated human eyes. Arch Ophthalmol. 1963;69:738-801.
2. Johnson DH, Johnson M.: How does nonpenetrating glaucoma surgery work? Aqueous outflow resistance and glaucoma surgery. J Glaucoma. 2001;10:55-67.
3. Schuman JS, Chang W, Wang N, et al.: Excimer laser effects on outflow facility and outflow pathway morphology. Invest Ophthalmol Vis Sci. 1999;40:1676-1680.
4. Gil-Carrasco F, Salinas-VanOrman E, Hill RA.: Initial clinical feasibility experience with a new phase I trabecular bypass micro stent. 4th International Glaucoma Symposium. 2003; Abstract 180.
5. Spiegel D, Wetzel W, Hill RA.: Early clinical results for a novel phase I trabecular bypass micro stent. 4th International Glaucoma Symposium. 2003; Abstract 348.
6. Nesterov AP.: Role of the blockade of Schlemm's canal in pathogenesis of primary open-angle glaucoma. Am J Ophthalmol. 1970;70:691-696.
7. Johnstone MA.: The aqueous outflow system as a mechanical pump: evidence from examination of tissue and aqueous movement in human and non-human primates. J Glaucoma. 2004;13:421-438.
8. Zhou J, Smedley GT.: Trabecular bypass: effect of schlemm canal and collector channel dilation. J Glaucoma. 2006;15:446-455.
9. Toris CB, Camras CB, Yablonski ME.: Effects of PhXA41, a new prostaglandin F2 alpha analog, on aqueous humor dynamics in human eyes. Ophthalmology. 1993;100:1297-1304.