

Topikal Dorzolamidin Fakoemülsifikasyon Cerrahisi Sonrasında Göz İçi Basınç Üzerine Etkinliği*

The Effect of Topical Dorzolamide on Intraocular Pressure After Phacoemulsification Surgery

Ayşe Gül KOÇAK ALTINTAŞ,¹ M. Alpaslan ANAYOL,² Fatma YÜLEK,³ Şaban ŞİMŞEK⁴

ÖZ

Amaç: Fakoemülsifikasyon cerrahisi sonrası kullanılan dorzolamidin %2 ameliyat sonrası göz içi basıncı (GİB) üzerine etkisinin incelenmesi.

Gereç ve Yöntem: Komplikasyonsuz fakoemülsifikasyon cerrahisi geçirmiş 166 hastanın 166 gözü çalışma kapsamına alındı. Cerrahi sonrası bir damla %2 dorzolamid damlatılan 83 hasta dorzolamid grubu, cerrahi sonrası herhangi bir antiglokomatöz medikasyon almayan 83 hasta ise kontrol grubu olarak seçildi. Bütün hastalar aynı materyaller ve viskoelastik solüsyonlar kullanılarak aynı yöntemlerle ameliyat edildi. Ameliyat sonrası GİB ameliyattan 12 saat sonra Goldmann applanasyon tonometresi ile ölçüldü. Ameliyat öncesi üveiti, glokomu ve/veya geçirilmiş göz içi cerrahisi olan hastalar ile GİB'ini etkileyebilecek oküler veya sistemik ilaç kullanan hastalar çalışmaya dahil edilmedi.

Bulgular: Ameliyat öncesi ortalama GİB'ları dorzolamid grubunda 14.4 ± 3.6 mmHg, kontrol grubunda 13.7 ± 2.9 mmHg idi. Ameliyat öncesi GİB'ları istatistiksel olarak farklı değildi ($p > 0.05$). Ameliyat sonrası GİB değeri dorzolamid grubunda 16.9 ± 9.1 mmHg iken kontrol grubunda 19.4 ± 9.7 mmHg olarak ölçüldü. dorzolamid grubunda ameliyat sonrası GİB istatistiksel olarak anlamlı oranda daha düşüktü ($p < 0.05$). Dorzolamid grubunda ameliyat sonrası GİB değişimi 2.4 ± 9.7 mmHg olup kontrol grubundaki 5.7 ± 10.1 mmHg değerinden anlamlı oranda düşüktü ($p < 0.05$). Ameliyat sonrası GİB değeri 22 mmHg ve üstünde olan olguların sayısı dorzolamid grubunda 12 (%14.4), kontrol grubunda ise 24 (%28.9) olgu idi. Ameliyat sonrası GİB dorzolamid grubunda kontrol grubuna göre anlamlı derecede düşük bulundu ($p < 0.05$).

Sonuç: Fakoemülsifikasyon cerrahisi sonrası kullanılan bir damla dorzolamid ameliyat sonrası göz içi basınç artışını etkili bir şekilde önlemektedir.

Anahtar Kelimeler: Topikal dorzolamid, fakoemülsifikasyon cerrahisi, göz içi basıncı, katarakt cerrahisi.

ABSTRACT

Purpose: Evaluation of the effect of 2% dorzolamide on postoperative intraocular pressure (IOP) changes after phacoemulsification surgery.

Materials and Methods: A total of 166 patients who underwent uncomplicated phacoemulsification surgery were assigned to one of two groups. In the study group, 83 patients received one drop of 2% dorzolamide after surgery. In the control group, 83 patients received no antiglaucoma medication. In all patients the same viscoelastic solutions and materials were used during surgery. Postoperative IOP was measured at 12 hours after surgery. Patients who had uveitis, glaucoma and/or previous intraocular surgery were excluded from the study.

Results: Mean preoperative IOP in the dorzolamide group was 14.4 ± 3.6 mmHg, while in the control group it was 13.7 ± 2.9 mmHg. This difference was not statistically significant ($p > 0.05$). However, mean postoperative IOP in the dorzolamide group was 16.9 ± 9.1 mmHg, and this was significantly lower than the control group's mean of 19.4 ± 9.7 mmHg ($p < 0.05$). The mean increase of IOP of dorzolamide group was 2.4 ± 9.7 mmHg and it was 5.7 ± 10.1 mmHg in control group, the mean IOP increment was significantly lower in dorzolamide group than the control group ($p < 0.05$). Postoperative IOPs that were higher than 22 mmHg were less frequent in the dorzolamide group, occurring in 14.5% of patients, compared to 28.9% of patients in the control group. Postoperative IOPs in dorzolamide group were significantly less than control group IOPs ($p < 0.05$).

Conclusion: Postoperative application of one drop of 2% dorzolamide effectively prevents IOP from increasing after phacoemulsification.

Key Words: Topical dorzolamide, phacoemulsification surgery, intraocular pressure, cataract surgery

Glo-Kat 2006;1:123-126

Geliş Tarihi : 28/12/2005

Kabul Tarihi : 23/03/2006

Received : December 28, 2005

Accepted: March 23, 2006

* Bu çalışma 23. ESCRS Kongresinde (Lizbon-PORTEKİZ Ekim 2005) poster olarak sunulmuştur.

1- S.B. Ankara Atatürk Eğitim ve Araştırma Hast., 1. Göz Kliniği, Ankara, Doç. Dr.
2- S.B. Ankara Atatürk Eğitim ve Araştırma Hast., 1. Göz Kliniği, Ankara, Asist. Dr.
3- S.B. Ankara Atatürk Eğitim ve Araştırma Hast., 1. Göz Kliniği, Ankara, Uzm. Dr.
4- S.B. Ankara Atatürk Eğitim ve Araştırma Hast., 1. Göz Kliniği Şefi, Ankara, Doç. Dr.

1- M.D. Associate Professor, S. B. Atatürk Research and Training Hospital 1 st Eye Clinic Ankara / TURKEY
ALTINTAŞ A.G., aysegulkalkintas@hotmail.com

2- M.D. Atatürk Research and Training Hospital 1 st Eye Clinic Ankara / TURKEY
ANAYOL M.A., dranayol@hotmail.com

3- M.D. Atatürk Research and Training Hospital 1 st Eye Clinic Ankara / TURKEY
YÜLEK F.,

4- M.D. Associate Professor, S. B. Atatürk Research and Training Hospital 1 st Eye Clinic Ankara / TURKEY
ŞİMŞEK Ş., drsimsek@yahoo.com

Correspondence: M.D. Associate Professor Ayşe Gül KOÇAK ALTINTAŞ
S. B. Atatürk Research and Training Hospital 1 st Eye Clinic Ankara / TURKEY

GİRİŞ

Modern katarakt cerrahisindeki teknolojik gelişmeler görsel rehabilitasyon süresini kısaltmış, prognozunu çok daha iyi olmasına olanak sağlamıştır. Küçük insizyonlu, arka kamara göz içi lens (GİL) implantasyonuna olanak veren fakoemülsifikasyon cerrahisinde ciddi ameliyat sonrası takip potansiyel görsel risk faktörlerini ekarte etmek açısından önemlidir. Komplikasyonsuz tamamlanan bazı hastalarda fakoemülsifikasyon sonrasında erken dönemde ciddi boyutlara ulaşabilen ani GİB yükselmesi görülebilmektedir.¹⁻⁵ Genelde geçici olan bu basınç yükselmesi yeterince temizlenmemiş korteks materyali, ameliyat sonrası inflamasyon, debrislere ve gözde kalmış viskoelastik materyalin trabeküler ağdaki geçici bir obstrüksiyonu gibi farklı faktörlere bağlı olarak gelişebilmektedir.^{2,6-8} Trabeküler ağa cerrahi travmadan kaçınılması, ameliyat sonrası inflamasyon kontrolü, ön kamaradaki rezidüel lens ve viskoelastik materyalin itinalı aspirasyonuna rağmen ilk 24 saat içinde görülen GİB yükseklikleri bildirilmiştir.^{1,5} Ameliyat sonrası erken dönem GİB yüksekliğinin önlenmesi için farklı çalışmalarda ameliyat öncesi, ameliyat bitiminde ve ameliyat sonrası farklı saatlerde antiglokomatöz ilaç uygulanması incelenmiştir.^{1,5}

Çalışmamızda komplikasyonsuz geçen fakoemülsifikasyon cerrahisi sonrası profilaktik amaçlı topikal karbonik anhidraz inhibitörü uygulanmasının ameliyat sonrası erken dönem GİB'ına olan etkisi araştırılmıştır.

GEREÇ VE YÖNTEM

S.B. Atatürk Eğitim ve Araştırma Hastanesi 1. Göz Kliniğinde Temmuz 2004-Mayıs 2005 tarihleri arasında fakoemülsifikasyon cerrahisi uygulanmış toplam 166 hastanın 166 gözü çalışma kapsamına alındı. Tüm olgulara ameliyat öncesi dönemde ayrıntılı göz muayenesi yapıldı. Görme keskinlikleri tashihli ve tashihsiz olarak ölçülüp, biyomikroskopla ön ve arka segment muayeneleri yapıldı. Goldmann applanasyon tonometresi ile GİB'ları ölçülüp tüm olgulara göz içi lens diyoptrisinin hesaplanması için A-mod, fundus detayları görülmeyecek düzeyde kataraktları olanlara ayrıca B-mod ultrasonografi yapıldı. Tüm olgular iki cerrah tarafından benzer teknikle ameliyat edildi. Ameliyattan bir saat önce pupilla dilatasyonunun sağlanması ve devamı için topikal %1 cyclopentolate HCl, %2.5 fenilefrin HCl ve %0.05 ketoralak göz damlası 15 dakikalık aralıklarla damlatıldı. Tüm hastalar subtenon anestezi ile ameliyat edildi. Şeffaf korneal insizyonla ana giriş ve iki adet yan giriş açıldıktan sonra ön kamara dispersif viskoelastik madde ile (%4 kondroidin sülfat ve %3 sodyum hyaluronat Viscoat®) dolduruldu. Kapsüloreksi, hidrodiseksiyon ve fakoemülsifikasyon aşamasından sonra bimanüel irrigasyon ve aspirasyon tekniği ile korteks temizliği yapıldı. Ön kamara %1.4 sodyum hyaluronat (BD Visc®) içeren kohezif viskoelastik ile doldurulup kapsül içine göz içi lens implantasyonu yapıldı. İnsizyonlar kapatılıp ameliyata

son verilmeden önce ön kamara bimanüel irrigasyon aspirasyon ile aspire edildi. Bu aşamada tüm rezidüel artıkların ve viskoelastik materyalin alınması için iris, lens önü, ön kamara açısı, iris açısı, iris arkası aspire edildikten sonra lens kapsüller kesede yanlara deviyeye edilerek kapsüller forniks ve lens ile kapsül arasında sıkışmış olan viscoelastik de temizlendi. Tüm olgulara subkonjonktival antibiyotik-steroid enjeksiyonundan sonra ameliyata son verildi.

Çalışma kapsamına alınan 166 olgunun 83'üne (Dorzolamid Grubu) ameliyattan 2 saat sonra bir damla topikal %2 dorzolamid (Trusopt®) damlatıldı, diğer 83 olguya (Kontrol Grubu) bu antiglokomatöz medikasyon uygulanmadı. Ameliyata bağlı etkilerin azalması hasta kooperasyonunun artması, korneal insizyon yerlerinin kapatılması amacıyla yapılan yara yeri kenarlarının şişirilmesine bağlı korneal ödemin azalarak GİB ölçümünde olabilecek hataların önlenmesi amacıyla tüm olguların GİB'ları ameliyat sonrası 12. saatte ölçüldü. Rutin kontroller ameliyat sonrası 1. gün, 1. hafta, 1. ay ve 3. ayda gerçekleştirildi.

Ameliyat sonrası GİB değişimini hesaplamak için ameliyat sonrası GİB değeri ameliyat öncesi GİB değerinden çıkartıldı. GİB 22 mmHg ve üstünde olan olgularla ilave antiglokomatöz ilaç uygulanması gereken olgular her grup için ayrı ayrı belirlendi.

Ameliyat öncesi üveiti, glokomu, geçirilmiş göz içi cerrahisi olan olgular, korneal düzensizliği olanlar, GİB ölçümünü etkileyebilecek sistemik beta bloker, acetazolomid veya diğer karbonik anhidraz inhibitörü kullanım öyküsü olanlar, karbonik anhidraz ve türevlerine karşı hipersensitivitesi bilinenler ile ameliyat sırasında arka kapsül rüptürü, vitreus kaybı, iris hasarı ve nükleus drop gibi ameliyat öncesi komplikasyon gelişen olgular çalışmaya dahil edilmedi.

Gruplar arası karşılaştırmalarda varyans analizi (ANOVA), Student t-testi ve ki kare testi kullanıldı, p değerinin 0.05'in altında olması anlamlı kabul edildi.

BULGULAR

Tablo 1'de olguların demografik verileri görülmektedir. Dorzolamid Grubunda olguların 38'i kadın 45'i erkek, Kontrol Grubunda 41 kadın, 42 erkekti. Dorzolamid Grubunda ortalama yaş 64.2 ± 10.3 yıl, kontrol grubunda 65.6 ± 11.3 yıldır. İki grup demografik veriler açısından benzerdir.

Ameliyat öncesi GİB dorzolamid grubunda 14.4 ± 3.6 mmHg, kontrol grubunda 13.7 ± 2.9 mmHg olup fark istatistiksel olarak anlamlı değildi ($p > 0.05$). Ameliyat sonrası 12. saatteki GİB değeri dorzolamid grubunda 16.9 ± 9.1 mmHg kontrol grubunda 19.4 ± 9.7 mmHg idi ve gruplar arası fark istatistiksel olarak anlamlıydı ($p < 0.05$) (Tablo 2) (Grafik1).

Ameliyat sonrası GİB değişimi dorzolamid grubunda 2.4 ± 9.7 mmHg olup kontrol grubundaki 5.7 ± 10.1 mmHg değerinden anlamlı oranda düşüktü ($p < 0.05$) (Tablo 2).

Tablo 1: Hastaların demografik verileri (N=166).

| Gruplar | Hasta sayısı | Ort. yaş (yıl)±SD | Erkek/Kadın |
|------------------|--------------|-------------------|-------------|
| Dorzolamid grubu | 83 | 64.2±10.3 | 45 /38 |
| Kontrol grubu | 83 | 65.6±11.1 | 42 /41 |

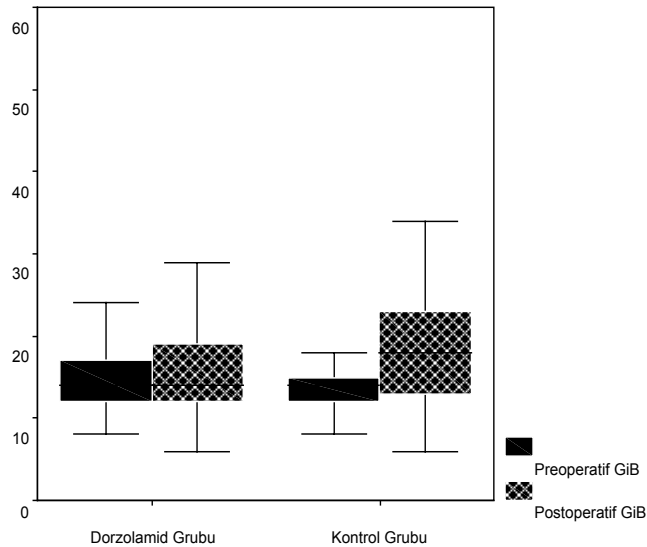
SD: Standart Deviasyon

Ameliyat sonrası GİB değeri 22 mmHg ve üstünde olan olgular incelendiğinde dorzolamid grubunda 12 (%14.4) olgu kontrol grubunda 24 (%28.9) olgu idi. Ameliyat sonrası yüksek GİB kontrol grubunda dorzolamid grubuna göre anlamlı sayıda fazlaydı ($p<0.05$) (Tablo 3).

Tablo 2: Ameliyat öncesi ve ameliyat sonrası ortalama GİB'ları (mmHg) ve ameliyat sonrası GİB değişimleri.

| Gruplar | Ameliyat öncesi GİB±SD (mm Hg) | Ameliyat sonrası GİB±SD (mm Hg) | Ameliyat sonrası GİB değişimi Ort.±SD (Aralık) |
|------------------|--------------------------------|---------------------------------|--|
| Dorzolamid grubu | 14.4±3.6 | 16.9±9.1 | 2.4±9.7 (-12-36) |
| Kontrol grubu | 13.7±2.9 | 19.4±9.7 | 5.7±10.1 (-9-37) |

Ameliyat sonrası en yüksek GİB'ları dorzolamid grubunda 52 mmHg, kontrol grubunda 55 mmHg idi. Dorzolamid grubunda 10 olguya kontrol grubunda ise 13 olguya ek antiglokomatöz tedavi verildi (Tablo 3). Hiçbir olguda GİB'nin 22 mmHg ve üstündeki değeri bir haftadan uzun sürmedi ve devamlı antiglokomatöz tedavi gerekmedi. Ameliyat sonrası GİB değeri hiçbir olguda 10 mmHg ve altında değildi ve sığ ön kamara gözlenmedi. Ayrıca hiçbir olguda ilaca bağlı yan etki ve allerjik reaksiyon görülmedi.

**Grafik 1:** Her iki grupta ameliyat öncesi ve ameliyat sonrası ortalama GİB'larının dağılımı.**Tablo 3:** Ameliyat sonrası GİB değeri 22 mm Hg ve üstünde olan hasta sayıları ile antiglokomatöz tedavi eklenen hasta sayıları.

| Gruplar | Ameliyat sonrası GİB≥22 mm Hg | Ek Antiglokomatöz Tedavi |
|------------------|-------------------------------|--------------------------|
| Dorzolamid grubu | 12 (%14.4) | 10 |
| Kontrol grubu | 24 (%28.9) | 13 |

TARTIŞMA

Katarakt ameliyatlarından sonra GİB yükselmesi trabeküler ağa cerrahi travma, ameliyat sırasında hemoraji, ameliyat sonrası aşırı inflamasyon, ön segmentte rezidüel lens materyali ve viskoelastik materyal gibi birçok faktöre bağlı olarak gelişebilir.^{9,10,11} Ameliyat aşamalarında gerekli özenin gösterilmesi, ön segmentin ön kamara açısı, iris ön ve arka yüzü, kapsüler bölge gibi farklı bölgelerinin aspirasyonuna rağmen birçok olguda ilk 24 saatlik erken dönemde genellikle geçici olan GİB artışı bildirilmektedir.^{12, 13} Bazı olgularda ameliyat sonrası ani GİB artışı korneal ödem, iskemik optik nöropati gibi komplikasyonlara neden olabilecek düzeye çıkmaktadır. Bu nedenle ameliyat sonrası profilaktik antiglokomatöz ilaç uygulamasının rutin takip protokolünde olması gerektiği savunulmaktadır.^{2,4,12,13}

Rainer ve ark.² GİB yükselmesini önlemek amacıyla topikal dorzolamid kullandıkları olgularında ameliyat sonrası 6. saatte ortalama GİB'nin 16 mmHg, latanoprost uyguladıkları olgularında 17 mmHg ve kontrol grubunda ise 18.8 mmHg olduğunu, ameliyat öncesi değere göre GİB değişiminin dorzolamid grubunda ortalama 1.9 mmHg, latanoprost grubunda 2.2 mmHg ve kontrol grubunda ise 4.8 mmHg artış şeklinde olduğunu bildirmişler, profilaktik dorzolamid ve latanoprost kullanımının ameliyat sonrası 6. saatte GİB'nin yükselmesini anlamlı oranda düşürdüğünü savunmuşlardır. Aynı çalışmada olguların 20. ve 24. saatler arasındaki GİB'ları dorzolamid uygulanan olgularda 13.3 mmHg, latanoprost uygulanan olgularda 15.1 mmHg ve kontrol grubunda 15.3 mmHg olduğunu ve ameliyat öncesi değere göre GİB değişiminin dorzolamid grubunda 0.9 mmHg düşüş, latanoprost grubunda 0.3 mmHg yükselme ve kontrol grubunda 1.3 mmHg yükselme şeklinde olduğunu yayınlamışlardır. Bu sonuca göre erken dönemde latanoprost ve dorzolamid etkili olduğu ancak 20. ve 24. saatlik periyotta ise sadece dorzolamidin GİB'nin düşürdüğünü gözlemişlerdir.

Zohdy ve ark.⁴ karşılaştırmalı çalışmalarında dorzolamid uygulanan olgularda 4. saatteki GİB'ları 19 mmHg iken, oral 250 mg asetazolamid uygulanan olgularında 22 mmHg ve kontrol grubunda 27 mmHg olduğunu, ameliyat sonrası 24. saatte ise GİB değerinin sırasıyla 19 mmHg, 17 mmHg ve 21 mmHg olduğunu yayınlamışlar, fakoemülsifikasyon sonrasındaki GİB'nin

yükselmesinin önlenmesinde hem topikal hem de sistemik formdaki karbonik anhidraz inhibitörlerinin etkili olduğunu savunmuşlardır. Çelikdoğan ve ark.¹⁴ yaptığı çalışmada ekstrakapsüler katarakt cerrahisi ve arka kamara göz içi lens implantasyonu (EKKE+AKGİL) uygulanan hastalarda kullanılan, topikal dorzolamidin sistemik asetazolamiddan daha iyi bir göz içi basıncı kontrolü sağladığı tesbit edilmiştir.

Bizim çalışmamızda ameliyat sonrası 12. saatteki GİB değeri topikal dorzolamid uygulanan olgularda 16.9 mmHg iken kontrol grubunda 19.4 mmHg idi. Ameliyat öncesi değere göre GİB değişimini dorzolamid grubunda ortalama 2.4 mmHg iken, kontrol grubunda 5.7 mmHg artış olarak saptadık. Ortalama ameliyat sonrası GİB değerini ve ameliyat öncesi değere göre GİB değişim değerini dorzolamid uygulanan grupta kontrol grubuna göre anlamlı oranda düşük bulduk. Bu sonuç literatür bulgularıyla uyumlu olup dorzolamidin ameliyat sonrası GİB yükselmesini önlemede etkili olduğu görüşünü desteklemiştir.

Ameliyat sonrası GİB değişikliği ve buna yönelik tedavi yöntemlerini inceleyen araştırmacılardan Rainer ve ark. ameliyat sonrası uygulanan %0.2 brimonidinin GİB'ını düşürücü etkinliğinin olmadığını bildirmişlerdir.² Çetinkaya ve ark.¹⁰ ameliyat öncesi uygulanan brinzolamid ve brimonidinin ameliyat sonrası GİB yükselmesini önleyemediğini yayınlamışlardır.

Ameliyat sonrası erken dönemde ön kamarada rezidüel olarak kalmış artıkların ve viskoelastik materyalin trabeküler ağda oluşturduğu kısmi tıkanıklık ve trabeküler ağdaki geçici ödem dışı akımın azalmasına bağlı olarak GİB yükselmelerine neden olmaktadır. Bu dönemde humor aköz sekresyonunun inhibisyonuyla GİB'ındaki, dışı akım azalmasına bağlı artış dengelenmektedir. Ön kamaradaki artık maddelerin temizlenmesi ameliyatı takip eden erken dönemde tamamlanmakta, GİB artışına neden olacak risk faktörleri ortadan kalkmaktadır. Göz içi ameliyatına bağlı gelişen inflamasyon humor aköz sekresyonunu azaltan bir faktördür. Topikal karbonik anhidraz inhibitörleri izole kullanıldıkları zaman 8 saatlik dönemde etkili, humor aköz sekresyonunu azaltan antiglokomatöz ilaçlardır. Ameliyat sonrası uygulanan dorzolamidin etkisi 8 saat sonra azalmakta olsa da bu dönemde GİB'nı yükselten diğer faktörlerin ortadan kalkması nedeniyle ameliyat sonrası 12. saatte ölçülen GİB'larında düşüş gözlemledik. Literatürdeki diğer çalışmalarda da ameliyat sonrası uygulanan antiglokomatöz ilaçların normal etki sürelerinden daha uzun süre GİB'nı kontrol ettiği gözlenmiş olup bizim çalışmamızın sonuçlarını desteklemektedir.^{2,4}

Çalışmamızda aköz humor yapımını ameliyat sonrası dönemde baskılayan, kardiyak blok, sistemik hipertansiyon, bronşiyal konstrüksiyon gibi sistemik yan etkileri olmayan, ameliyat sonrası oküler inflamasyon ve kistoid maküler ödem riski olmayan, üveaskleral yola ve trabeküler ağa etki etmeyen bir topikal antiglokomatöz ajan olan %2 dorzolamid hidroklorürü seçtik. Tüm cerrahi aşamaların, kullanılan cerrahi materyalin, viskoelastik maddelerin aynı olması, komplikasyon gelişen olguların çalışma kapsamına alınmaması GİB'ına etki edebilecek birçok faktörü ekarte etmiştir.

Çalışmamızda komplikasyonsuz fakoemülsifikasyon cerrahisinden sonra bile gelişebilecek erken ameliyat sonrası dönemde GİB yükselme riskini önlemek için profilaktik amaçlı topikal dorzolamid uygulanmasının etkili bir yöntem olduğunu gözlemledik.

KAYNAKLAR/REFERENCES

1. Kasetti SR, Desai SP, Sivakumar S, et al.: Preventing intraocular pressure increase after phacoemulsification and the role of perioperative apraclonidine. *J Cataract Refract Surg.* 2002;28:2177-2180.
2. Rainer G, Menapace R, Schmetterer K, et al.: Effect of dorzolamide and latanoprost on intraocular pressure after small incision cataract surgery. *J Cataract Refract Surg.* 1999;25:1624-1629.
3. Rainer G, Menapace R, Findl O, et al.: Effect of topical brimonidine on intraocular pressure after small incision cataract surgery. *J Cataract Refract Surg.* 2001;27:1227-1231.
4. Zohdy GA, Rogers ZA, Lukaris A, et al.: A comparison of the effectiveness of dorzolamide and acetazolamide in preventing post-operative intraocular pressure rise following phacoemulsification surgery. *J R Coll Surg Edinb.* 1998;43:344-346.
5. Shingleton BJ, Wadhvani RA, O'Donoghue MW, et al.: Evaluation of intraocular pressure in the immediate period after phacoemulsification. *J Cataract Refract Surg.* 2001;27:524-527.
6. Rhee DJ, Deramo VA, Connolly BP, et al.: Intraocular pressure trends after supranormal pressurization to aid closure of sutureless cataract wounds. *J Cataract Refract Surg.* 1999;25:546-549.
7. Berson FG, Patterson MM, Epstein DL.: Obstruction of aqueous outflow by sodium hyaluronate in enucleated human eyes. *Am J Ophthalmol.* 1983;95:668-672.
8. Fry LL.: Postoperative intraocular pressure rises: a comparison of Healon, Amvisc, and Viscoat. *J Cataract Refract Surg.* 1989;15:415-420.
9. Kohnen T, von Ehr M, Schutte E, et al.: Evaluation of intraocular pressure with Healon and Healon GV in sutureless cataract surgery with foldable lens implantation. *J Cataract Refract Surg.* 1996;22:227-237.
10. Çetinkaya A, Akman A, Akova YA.: Effect of topical brinzolamide 1% and brimonidine 0.2% on intraocular pressure after phacoemulsification. *J Cataract Refract Surg.* 2004;30:1736-1741.
11. Arshinoff SA, Albani DA, Taylor-Laporte J.: Intraocular pressure after bilateral cataract surgery using Healon, Healon5, and Healon GV. *J Cataract Refract Surg.* 2002;28:617-625.
12. Tanaka T, Inoue H, Kudo S, et al.: Relationship between postoperative intraocular pressure elevation and residual NaHa following phacoemulsification and aspiration. *J Cataract Refract Surg.* 1997;23:284-288.
13. Byrd S, Singh K.: Medical control of intraocular pressure after cataract surgery. *J Cataract Refract Surg.* 1998;24:1493-1497.
14. Çelikdoğan A, Abbasoğlu ÖE, Gürsel E.: Katarakt cerrahisi sonrası oral ve topikal karbonik anhidraz inhibitörlerinin göz içi basıncına etkilerinin karşılaştırılması. *MN-Oftalmol.* 2001;8:122-124.