

# Dejeneratif Miyop Hastada Şeffaf Lens Ekstraksiyonu Sonrası Gelişen Anizokori

## Anisocoria Developed After Clear Lens Extraction in Patient with Degenerative Myopia

Fatih ULAŞ<sup>1</sup>, Fatih ÇELİK<sup>2</sup>, Ümit DOĞAN<sup>1</sup>, Serdal ÇELEBİ<sup>3</sup>

### ÖZ

Dejeneratif miyopi 20-50 yaş arasındaki kişilerde görme azalmasının önemli nedenlerindedir. Patolojik mekanizma tam olarak bilinmese de genetik ve çevresel faktörlerin birlikte rol oynadığı düşünülmektedir. Dejeneratif miyopide sklera, koroid, Bruch membranı, pigment epiteli ve retinada ikincil dejeneratif değişiklikler gelişmektedir. Dejeneratif miyopide şeffaf lens ekstraksiyonu uygulanan tedavi yöntemlerinden biridir. Olgumuz 26 yaşında olup, her iki gözde dejeneratif miyopisi vardı ve her iki gözüne şeffaf lens ekstraksiyonu ve katlanabilir IOL implantasyonu yapıldı. Sağ göze yapılan ilk ameliyat sonrası anizokori geliştiği gözlemlendi. Sol göze şeffaf lens ekstraksiyonu yapıldıktan sonra anizokorinin düzeldiği ve her iki pupillanın izokorik olduğu görüldü. Meydana gelen anizokorinin kristalin lensin iris üzerindeki mekanik etkisinin kalkmasına bağlı olarak geliştiğini düşünmekteyiz.

**Anahtar Kelimeler:** Anizokori, dejeneratif miyopi, şeffaf lens ekstraksiyonu.

### ABSTRACT

Degenerative myopia is one of the leading cause of visual impairment in the population aging between 20 and 50 years. Pathological mechanism is not fully known but might probably involve genetical and environmental factors. Degenerative myopia is associated with a range of secondary ocular changes in sclera, choroid, Bruch membrane, retinal pigment epithelium and retina. Clear lens extraction is one of the options for treatment of degenerative myopia. A 26 old woman presented with bilateral degenerative myopia and underwent bilateral clear lens extraction and foldable intraocular lens implantation surgery. The patient developed anisocoria after the first surgery that applied to the right eye. Anisocoria recovered and pupils became isocoric after the clear lens extraction that applied to the left eye. We proposed anisocoria might develop due to removal of mechanical effect of crystalline lens on iris.

**Key Words:** Anisocoria, clear lens extraction, degenerative myopia.

- 1- M.D. Asistant Professor, Abant İzzet Baysal University, Faculty of Medicine, Department of Ophthalmology, Bolu/TURKEY  
ULAS F., fatihu44@yahoo.com  
DOGAN U., u\_dogan@hotmail.com
- 2- M.D. Asistant, Abant İzzet Baysal University, Faculty of Medicine, Department of Ophthalmology, Bolu/TURKEY  
CELİK F., fatihcelik2344@gmail.com
- 3- M.D. Professor, Abant İzzet Baysal University, Faculty of Medicine, Department of Ophthalmology, Bolu/TURKEY  
CELEBİ S., scelebi\_63@yahoo.com

**Geliş Tarihi - Received:** 09.09.2012  
**Kabul Tarihi - Accepted:** 13.11.2012  
**Glo-Kat 2013;8:61-64**

**Yazışma Adresi / Correspondence Adress:** M.D. Asistant Professor,  
Fatih ULAŞ  
Abant İzzet Baysal University, Faculty of Medicine, Department of  
Ophthalmology, Bolu/TURKEY

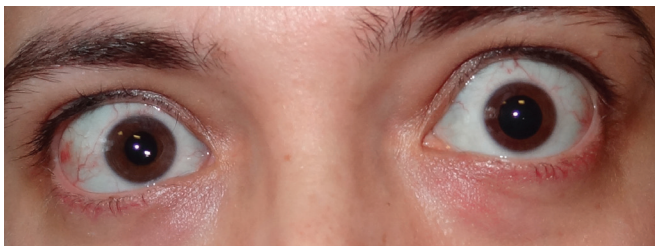**Phone:** +90 374 253 46 56  
**E-Mail:** fatihu44@yahoo.com

## GİRİŞ

Dejeneratif miyopi ilerleyici tarzda göz aksiyel uzunluğunun artması ile karakterize olan ve retinada dejeneratif değişikliklerle seyreden klinik bir tablodur. Bu özellikleri nedeniyle patolojik miyopi olarak adlandırılmaktadır. Dejeneratif miyopide refraktif değişiklikler genellikle 5-10 yaşları arasında başlar, 25 yaş ve bazen daha ileri yaşlara kadar artar. Sonuçta optik kusur (-) 15 - (-) 25 D ve daha üzerine kadar ulaşabilir.<sup>1</sup> Kadınlarda görülme sıklığı erkeklere oranla daha fazla olup, genellikle her iki gözü etkilemektedir.<sup>1</sup> Genel olarak miyopinin ve özellikle dejeneratif miyopinin nedeni tam olarak bilinmemekle beraber, hem kalıtım hem de çevresel faktörlerin rol oynadığı düşünülmektedir.<sup>2</sup>

Kalıtımsal geçiş, otozomal dominant veya resesif olabileceği gibi sporadik olgular da görülebilmektedir. Yakın çalışma fazlalığı en yaygın olarak kabul edilen çevresel faktördür. Skleral gerilimi azalmış gözlerde uzun süreli akomodasyon ve göz içi basıncının aksiyel uzamayı artırmasından şüphelenilmektedir.<sup>3-4</sup> Dejeneratif miyopiye bağlı olarak gözde meydana gelen değişikliklerden en önemlisi arka kutbu tutan stafiloma bağlı meydana gelen görme keskinliğinde azalmadır.<sup>5</sup> Ayrıca, Bruch membranındaki çatlaklardan koroidal neovaskülarizasyon da gelişebilir.<sup>6</sup> Dejeneratif miyopinin çeşitli tedavi seçenekleri bulunmaktadır. Cerrahi tedavi seçeneklerinden birisi şeffaf lens ekstraksiyonu ve çok düşük diyoptrili intraoküler lens implantasyonudur. Pupil çaplarının eşit olmaması ile karakterize olan anizokori, basit fizyolojik bir durumdan kaynaklanabileceği gibi hayati tehlike taşıyan kafa içi anevrizmalarına bağlı olarakta gelişebilecek bir klinik tablodur.

Pupil çapı dilatatör ve sfinkter pupilla kasları arasındaki dengeye bağlı olarak değişebilir. Pupil çapını temel olarak ortamdaki ışık şiddeti etkiler. Bunun yanı sıra yaş, duygusal durum ve göz içi basıncı gibi faktörler de pupil çapını etkileyebilir.<sup>7</sup> Burada, bilateral dejeneratif miyopisi olan olguya uygulanan şeffaf lens ekstraksiyonu ve katlanabilir IOL implantasyonu ameliyatı sonrası görme keskinliği artan, ilk ameliyat sonrası anizokori gelişen ve diğer göze uygulanan ameliyattan sonra anizokorisi düzelen bir olgu sunulmaktadır.



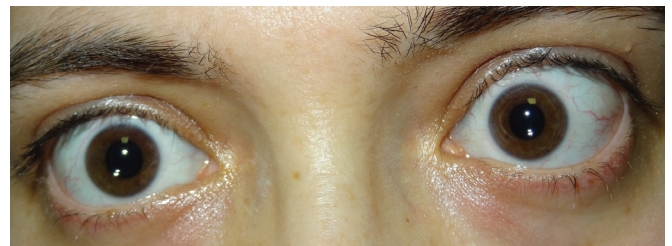**Resim 1:** Sağ göze uygulanan ameliyattan bir hafta sonra, pupillaların anizokorik görünümü.

## OLGU SUNUMU

Yirmi altı yaşında kadın hasta her iki gözde görme azlığı şikayetiyle başvurdu. Hastada herhangi bir sistemik hastalık yoktu. Yapılan göz muayenesinde her iki gözde görme keskinliği -20 D ile 1/20 düzeyindeydi. Biyomikroskopik muayenede, sağ ve sol gözde ön kamara derindi ve pupillalar izokorikti. Fundus muayenesinde her iki gözde koryoretinal atrofik alanlar, tilte disk, Fuchs lekesi ve vitreus dejenerasyonu izlendi. Otofotografometre cihazı [Nidek ARK-510A® (Nidek Co., Ltd., Aichi, Japonya)] ile yapılan ölçümlerde, refraksiyon değerleri sağ ve sol gözde sırasıyla -23,50 (-1,00x173°) D ve -24,25 (-1,25x119°) D olarak saptandı. Keratometre ölçüm değerleri ise sağ gözde K1: 44.00 D, K2: 45.25 D ve sol gözde K1: 44.25 D, K2: 45.00 D idi. Ultrasonik biyometriyle [Nidek Echo Scan-3300 (Nidek Co., Ltd., Aichi, Japonya)] yapılan ölçümlerde sağda aksiyel uzunluk 33.20 mm, solda ise 33.40 mm olarak ölçüldü. SRK-T formülasyonu kullanılarak yapılan göz içi lens hesabı her iki göz içinde -4,00 D değerini verdi.

Ultrasonik pakimetri [Nidek UP-1000 (Nidek Co., Ltd., Aichi, Japonya)] ile merkezi kornea kalınlıkları sağda 570 µm, solda 575 µm olarak ölçüldü. Olguya şeffaf lens ekstraksiyonu ve katlanabilir hidrofobik akrilik göz içi lens [Alcon Acrysof IQ (SN60WF), Alcon Inc., Hünenberg, İsviçre] implantasyonu planlandı. Ameliyat ilk olarak sağ göze yapıldı. Hastanın ameliyat sonrası birinci hafta kontrolünde, ameliyat olan tarafta göz bebeğinin küçüldüğünü ve daha güzel görüldüğünü belirtmesi üzerine yapılan muayenesinde, opere edilen pupillanın daha miyotik olması ile karakterize olan anizokori saptandı (Resim 1).

Hastanın düşük düzeyde fotofobi dışında şikayeti yoktu. Hastanın anizokorisi aydınlık ve karanlık ortamlarda farklılık göstermiyordu (aydınlıkta ve karanlıkta horizontal pupil çapları sırasıyla sağ gözde 3 mm ve 5 mm, sol gözde 5 mm ve 7 mm) ve anizokori için etiyolojik bir neden bulunamadı. Hastanın her iki gözdeki ışık refleksi doğaldı, göz hareketleri tüm yönlerde serbest olup, proptosis, ptosis veya pupillalarda ışık-yakın disosiasyonu izlenmedi. İlk ameliyattan yaklaşık 1 ay sonra sol göze şeffaf lens ekstraksiyonu ve katlanabilir göz içi lens implantasyonu yapıldı.



**Resim 2:** Sol göze uygulanan ameliyattan bir hafta sonra, pupillaların izokorik görünümü.

Sol göz ameliyatından sonraki ilk birkaç gün içinde anizokorinin düzeldiği ve pupillaların izokorik olduğu görüldü (aydınlıkta ve karanlıkta horizontal pupil çapları sırasıyla sağ gözde 2 mm ve 5 mm, sol gözde 2 mm ve 5 mm) (Resim 2).

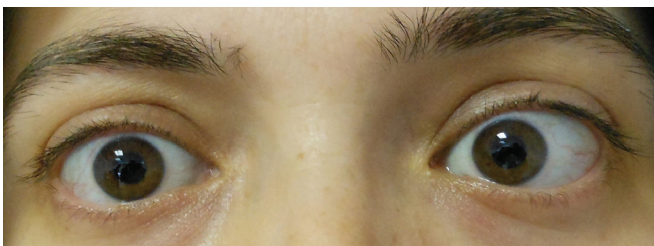Ameliyat sonrası dönemde hastaya prednizolon damla (Predforte %1, Abdi İbrahim) 8x1 ve moksifloksasin damla (Vigamox %5, Alcon) 5x1 dozlarında başlandı. Takiplerde tedavi azaltılarak sonlandırıldı. Sol gözün ameliyatından sonraki üçüncü ay kontrolünde de pupillalar birinci aydaki gibi izokorikti ve ek bir patoloji izlenmedi (Resim 3). Görme keskinliği ameliyat sonrası sağ gözde -1.75 D ile 5/20'ye, sol gözde ise -2.00 D ile 8/20'ye yükseldi.

## TARTIŞMA

Miyopi, komplike herediter ve çevresel faktörlerin bir sonucudur. Kıırma kusurunun -6 D'den büyük olması yüksek miyopi olarak adlandırılmaktadır ve aksiyel uzunluk genellikle 26 mm'den uzundur. Dejeneratif miyopi ise skleranın ilerleyici anteroposterior uzaması ile karakterize olan bir hastalıktır. Esas olarak etkilenen dokuların mekanik gerilmesi ile ilişkili olduğu düşünülen, birçok sekonder oküler değişikliklerle beraber seyreder. Major legal körlük nedenlerindedir ve makülopati en sık görme kaybı nedenidir. Dejeneratif miyopik kişilerde anatomik ve fonksiyonel anomaliler görülebilir.

Dejeneratif miyopiye bağlı olarak arka kutupta tilte disk, koryoretinal atrofi alanları, Lacquer çatlakları, latis dejenerasyonu, subretinal hemorajiler, Fuchs lekesi ve stafinom görülebilir. Görme kaybı genellikle arka kutuptaki stafinomun makulayı tutmasına bağlı olarak gelişir.<sup>5</sup> Ayrıca albinizm, Ehlers-Danlos sendromu, Marfan sendromu, Down sendromu ve premarürte gibi sistemik hastalıklarla beraberlik gösterebilir. Dejeneratif miyopiye bağlı olarak regmatojen retina dekolmanı, koroid neovasküler membranı, foveal retinoskizis, maküler delik, katarakt, glökom, lens dislokasyonu ve ambliyopi gelişebilir.<sup>1</sup>

Anizokori, iki pupillanın çaplarının eşit olmaması olup, genellikle eferent bir pupilla bozukluğunu gösterir. İki göz arasında 0.5 mm'den fazla fark olması önem arz eder.



**Resim 3:** Sol göze uygulanan ameliyattan üç ay sonra, pupillaların izokorik görünümü.

Anizokori otonomik sinir sisteminin bozukluğunun bir göstergesidir. Ancak farmakolojik maruziyete bağlı olarak veya iris sfinkter kasının etkilenmesi sonucu da gelişebilir.<sup>8</sup>

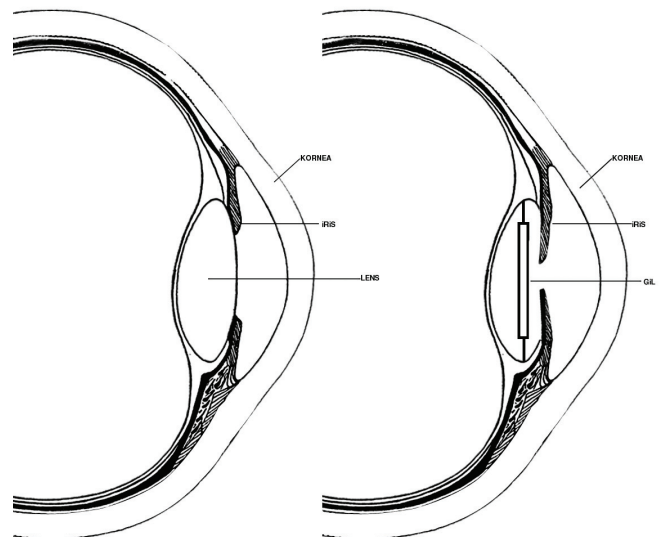
Anizokorinin ışııkta veya karanlıktaki değişimi, nedenin belirlenmesinde önemlidir. Anizokori aydınlıkta artıyorsa, geniş olan pupilla daralamıyordur, yani parasempatik bir bozukluk söz konusudur. Karanlıkta artıyorsa küçük olan pupilla genişleyemiyordur, yani öncelikli olarak sempatik sisteme ait bir bozukluk düşünülmelidir.

Olgumuzda lens ekstraksiyonu ilk olarak sağ göze yapıldı ve erken ameliyat sonrası dönemde başlayan ve devam eden anizokori olduğu görüldü. İlk ameliyattan bir ay sonra sol göze de şeffaf lens ekstraksiyonu yapıldıktan sonra anizokorinin düzeldiği görüldü. Meydana gelen anizokori farmakolojik maruziyetten veya otonomik sinir sistemini etkileyen bir durumdan kaynaklanmamaktadır.

Ayrıca, cerrahi sırasında iris kasına uygulanan travmadan veya enflamasyondan kaynaklandığını da düşünmüyoruz. Çünkü olgumuzda ameliyatlar standart şekilde komplikasyonsuz olarak uygulanmış olup, ameliyat sonrası belirgin bir enflamasyon izlenmedi ve ameliyattan sonraki kontrollerde ışık refleksi her iki gözde de rahatça alınabilmekteydi.

Anizokori diğer göze ameliyat uygulanıncaya kadar devam etti ve sol göze uyguladığımız ameliyat sonrası birkaç gün içinde hasta izokorik hale geldi.

Olgumuzdaki anizokorinin şeffaf lens ekstraksiyonu sonrası kristalin lens sahasındaki hacimsel azalmaya bağlı olarak lensin iris üzerindeki mekanik etkisinin ortadan kalkmasına bağlı olduğunu düşünmekteyiz (Şekil).



**Şekil:** Ameliyat öncesi ve sonrası dönemde iris-kristalin lens ve iris-göz içi lensi pozisyonu ilişkisi.

İki taraflı dejeneratif miyopiye sahip olgulara uygulanacak tek taraflı şeffaf lens ekstraksiyonu sonrası anizokori görülme olasılığı mevcut olup, diğer gözün ameliyatı ile bu sorun ortadan kalkmaktadır. Ancak, tek taraflı dejeneratif miyop olgulara uygulanacak şeffaf lens ekstraksiyonu sonrası anizokori ve buna bağlı gelişecek görsel sorunlar gelişebileceği göz önünde bulundurulmalıdır.

#### KAYNAKLAR/REFERENCES

1. Ovalı T. Diğer maküla hastalıkları. In: Aydın O'Dwyer P, Aydın Akova Y: Temel Göz Hastalıkları, 2<sup>nd</sup> ed, Güneş Tıp Kitapevleri, Ankara 2010;595-8.
2. Mutti DO, Zadnik K, Adams AJ. Myopia. The nature versus nurture debate goes on. Invest Ophthalmol Vis Sci 1996;37:952-7.
3. Davison JA. Capsular bag distension after endophacoemulsification and posterior chamber intraocular lens implantation. J Cataract Refract Surg 1990;16:99-108.
4. Masket S. Postoperative complications of capsulorhexis. J Cataract Refract Surg 1993;19:721-4.
5. Holtz SJ. Postoperative capsular bag distension. J Cataract Refract Surg 1992;18:310-7.
6. Gass JD, Slamovits TL, Fuller DG, et al. Posterior chorioretinopathy and retinal detachment after organ transplantation. Arch Ophthalmol 1992;110:1717-22.
7. Kardon R. Anatomy and physiology of the autonomic nervous system. In: Miller NR, Newman NJ, Bioussé V, Kerrison JB: Walsh and Hoyt Clinical Neuro-ophthalmology, 6<sup>th</sup> ed, Williams&Wilkins. Baltimore 2005;649-714.
8. Kawasaki A. Disorders of pupillary function, accommodation and lacrimation. In: Miller NR, Newman NJ, Bioussé V, Kerrison JB: Walsh and Hoyt Clinical Neuro-ophthalmology, 6<sup>th</sup> ed, Williams&Wilkins. Baltimore 2005;739-808.