

Glokom Cerrahisinde Yenilikler: Minimal İnvaziv Glokom Cerrahisi

Innovations in Glaucoma Surgery: Minimally Invazive Glaucoma Surgery

M. Sinan SARICAOĞLU

Geliş Tarihi - Received: 20.11.2015

Kabul Tarihi - Accepted: 24.11.2015

Glo-Kat Özel Sayı 2016;11:213-225

Yazışma Adresi/Correspondence Adress:

M.D. Associate Professor, M. Sinan SARICAOĞLU

Numune Training and Research Hospital, Eye

Clinic, Ankara/TURKEY

Phone: +90 507 313 67 43

E-Mail: msinansarica@yahoo.com

ÖZ

Trabekülektomi oftalmologlarca en sık uygulanan glokom cerrahisi yöntemidir. Ancak etkin göz içi basıncı kontrolü yanında komplikasyonların ağırlığı önemli bir problemdir. Bu nedenle yıllardan beri araştırmacılar yeni uygulamalar konusunda çaba sarfetmektedir. Son zamanlarda yeni teknik ve implantlar üzerindeki araştırmalar yoğunlaşmıştır. Uygulama sonuçları yeni yeni tartışılmaya başlayan minimal invaziv ya da mikroinvaziv glokom cerrahisi (MİGC) olarak nitelendirilen cerrahilere ilgi giderek artmaktadır. Bu makalede MİGC yöntemleri olan kanaloplasti ve kanal expander, Gold mikroşant (Solx), Trabektom (NeoMedix), Excimer lazer trabekülotomi, iStent (Glaucos), Hydrus (İvantis), Cypass (Transcend), Xen (Aquesys), Innfocus mikroşant implantları güncel bilgiler ışığında incelenecektir.

Anahtar Kelimeler: Minimal invaziv glokom cerrahisi, mikro-invaziv glokom cerrahisi, kanaloplasti, kanal expander, gold mikroşant, trabektom, excimer lazer trabekülotomi, trabeküler bypass, iStent, hydrus, cypass, xen, innfocus.

ABSTRACT

Trabeculectomy has been the most common glaucoma surgery method among ophthalmologists. However, together with effective control of intraocular pressure, serious complications are important problem. This reason leads the researchers to new surgical techniques for years. In recent years researches are focused on new techniques and implants. There is an increasing interest for minimal invasive surgery or microinvasive glaucoma surgery (MIGS) whose results have recently started to be discussed. MIGS methods; Canaloplasty and canal expander, Gold micro shunt (Solx), Trabectome (NeoMedix), Excimer laser trabeculotomy, iStent (Glaucos), Hydrus (İvantis), Cypass (Transcend), Xen (Aquesys) and Innfocus microshunt implants will be discussed in the light of current knowledge.

Key Words: Minimally invasive glaucoma surgery, micro-invasive glaucoma surgery, canaloplasty, canal expander, gold micro shunt, trabectome, excimer laser trabeculotomy, trabecular bypass, iStent, hydrus, cypass, xen, innfocus.

GİRİŞ

Glokom cerrahisinde aköz için dış drenaj yolu sağlayan trabekülektomi en yaygın uygulanan glokom cerrahisi olmakla birlikte, son yıllarda fizyolojik drenaj yollarını gözeten Schlemm kanalı (SK) odaklı cerrahi ve implantlar üzerindeki araştırmalar yoğunlaşmıştır. Trabekülektominin glokom ve göz içi basıncı (GİB) kontrolü üzerindeki uzun dönem etkinliği birçok çalışma ile gösterilmiştir. Ancak bazen görmeyi tehdit edebilecek düzeydeki komplikasyonları da yadsınamaz bir gerçektir. Bu noktadan hareketle bir yandan non-penetrant uygulamalar konusunda çalışmalar derinleştirilirken, diğer yandan da daha kolay uygulanabilir internal drenaj implantlarının etkinlik ve güvenilirlik araştırmaları devam etmektedir. Son yıllarda minimal invaziv ya da mikroinvaziv glokom cerrahisi (MİGC) olarak nitelendirilen cerrahilere ilgi artmıştır. Bu makalede MİGC yöntemleri olan kanaloplasti, trabektom (NeoMedix), iStent (Glaukos), Hydrus (İvantis), Cypass (Transcend), Xen (Aquesys), Innfocus implantları güncel bilgiler ışığında incelenecektir.

Bu cerrahi uygulamalarda genel felsefe trabeküler akıma karşı direnç gösteren bölgelerin dilatasyonu, ablasyonu, by-pass edilmesi ya da farklı mikro cihazlarla suprakoroidal, subkonjonktival alanlar gibi alternatif drenaj yollarını kullanarak GİB'nin kontrol altına alınmasıdır.¹⁻³ Cerrahinin uygulanmasında gonyoskopik ustalık ve cerrahi mikroskoba adaptasyon büyük önem taşımaktadır.

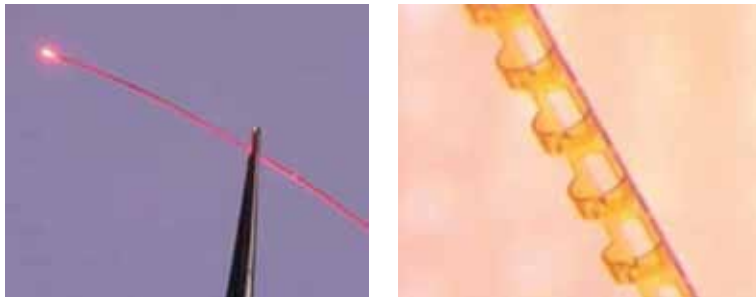
MİGC'lerinde internal veya external filtrasyon hedeflenmektedir. İnternal filtrasyon amaçlı yöntemlerden ab interno yaklaşımlar ab interno trabekülotomi (Trabektom, Excimer lazer), trabeküler mikro-bypass (iStent), intrakanaliküler mikrostant (Hydrus) ve suprakoroidal mikrostant (CyPass) iken; ab externo yaklaşımlar kanaloplasti ve suprakoroidal Gold mikro şanti'dir. External filtrasyon olarak Xen (Aquesys) ve innfocus ile subkonjonktival alana filtrasyon sağlanmaktadır.^{3,4}

MİGC yöntemlerin avantajları nedir? Bu cerrahi yöntemler öncelikle dokular üzerinde minimal travma etkisi yaratmakta ve fizyolojik yapı mümkün olduğunca korunmaktadır.

Küçük bir korneal inzisyondan uygulanabilir olmaları nedeniyle ilerde gerekebilecek filtran cerrahi için konjonktiva korunmaktadır. Ayrıca refraktif etkileri de minimaldir. Kanaloplasti dışında ön segment konusunda deneyimli cerrahlar için daha kolay öğrenilebilir yöntemler olup, daha kısa sürede uygulanabilmeleri ve görsel iyileşme süresinin kısa olması da önemli avantajlarıdır. Bununla birlikte filtran cerrahilerde görülen hipotoni ve blebe bağlı görmeyi tehdit edebilecek komplikasyonların olmaması, cerrahi güvenlik açısından oldukça cesaretlendiricidir. Antimetabolit ajan gereksiniminin olmaması, yara iyileşmesi ve modifikasyonu konusundaki tartışmaları kısmen yersiz kılmaktadır.¹ Dolayısıyla non-penetrant cerrahilerdeki gelişim amaçlarına benzer olarak hipotoni riskinin yüksek olduğu olgular (yüksek miyopi), güçlü doku iyileşme etkisi nedeniyle başarısızlık riski yüksek olan genç yaş hastalar ya da oküler patolojilerde ilk tercih sebebi olabilirler. Yaşam kalitesi üzerine olumlu etkileri de son yıllarda tartışılan bir diğer avantajlarıdır.⁵ Buna karşın glokom ve GİB kontrolü konusunda yeterince etkin yöntemler midir? Neden erken ve orta evre glokom olgularında uygulanmaktadırlar ve sıklıkla fakemülsifikasyon ile kombine edilmektedirler? Aşağıda MİGC yöntemleri yapılan çalışmalar ışığında etraflıca irdelenirken, bu sorulara da cevap bulmaya çalışılacaktır.

Kanaloplasti ve Kanal Expander

MİGC'lerinin gelişiminde önemli basamak şüphesiz kanaloplastidir. Ab externo kanaloplasti teknik olarak nonpenetrant cerrahilerden geliştirilmiştir. Etki mekanizması tam olarak aydınlatılmamakla birlikte fizyolojik aköz drenaj sisteminin yeniden restore edilmesi amaçlanmaktadır. Cerrahi teknik şöyle özetlenebilir. Derin sklerektomiye benzer olarak konjonktival açılımı takiben yüzeysel skleral flep kaldırılmakta ve sonrasında derin skleral flep hazırlanmaktadır. Cerrahi diseksiyon öne doğru ilerletilirken Schlemm kanalı ostiumu dikkatli bir şekilde açığa çıkarılmaktadır. Kanal yüksek viskoz viskoelastik (VE) materyal (Healon GV) ile dilate edildikten sonra ucunda atravmatik yumuşak bir tip bulunan bükülebilir mikrokateter (iTrack-250, iScience Interventional) diod lazer tabanlı mikro aydınlatma sistemi (iLumin) kullanılarak (Resim 1) kanal içerisinde ilerletilir.



Resim 1-2: Kanaloplastide kullanılan mikrokater (iTrack-250) ve kanal expander.

Bu esnada VE enjeksiyonu yapılarak 360 derece kateterizasyonun ardından diğer ostiumdan çıkarılır. Sonrasında mikrokaterin distal ucuna bağlanan 10/0 polipropilen sütür, tip geri çekilirken kanaldan geçirilir ve gergin şekilde bağlanır. Eksize edilen derin skleral flebin ardından yüzeyel flep sıkı bir şekilde kapatılır. Sütürün kanal içerisinde oluşturduğu gerginlik intraoperatif USG (iUltrason) ile değerlendirilebilir.^{1,2}

Diğer bir uygulama şeklinde ise poliamid implant olan Stegmann'ın kanal expander (Ophthalmos) cihazı (Resim 2) kanal içerisinde kalıcı olarak bırakılır. İmplant 9 mm olup, kalınlığı 240 µ'dur. Burada amaç kanalın kalıcı dilatasyonunu sağlamaktır.¹⁻³ Kanaloplasti, SK'nın çepeçevre 360 kateterizasyonunu engelleyen açılı kapanması glokomu, açılı resesyonu ve neovasküler glokomda (NVG) uygulanmamaktadır.

Kanaloplastide son zamanlarda geliştirilen bir diğer yöntem, ab interno kanaloplasti uygulamasıdır (ABİC). Bu uygulamada fako sonrası side portdan ön kamaraya girilerek gonyoskopik görünüm altında trabeküler ağda 1 mm genişliğinde küçük bir horizontal diseksiyon yapılır. Daha sonra iTrack kanal içerisinde mikro aydınlatma sisteminin de yardımıyla dikkatli bir şekilde ilerletilir. Tüm kanalın 360° kanülasyonunun ardından, mikrokater gözden çekilirken ab externo uygulamaya benzer olarak viskoelastik madde enjeksiyonu gerçekleştirilir. Amaç, bir yandan kanalı dilate etmek, diğer yandan da trabeküler ağ iç duvarının kolektör kanallardan uzaklaşmasını (olası herniasyonun çözülmesini) sağlamaktır. Uygulamanın önemli bir avantajı da, ileride gerekebilecek diğer cerrahi uygulamalar için konjunktivanın sağlam bırakılmasıdır.⁶



Resim 3: Gold mikroşant (SOLX).

Kanaloplastinin etkinliği ve güvenilirliği farklı klinik çalışmalarla gösterilmiştir. Lewis ve ark.,⁷ çok merkezli prospektif çalışmalarında yalnız kanaloplasti veya fakokanaloplasti uygulanan açık açılı glokomu (AAG) olan 127 göze ait sonuçlar incelendiğinde, yalnız kanaloplasti uygulanan grupta ameliyat öncesi ortalama göz içi basıncı (GİB) 23.2 ± 4.0 mmHg ve ilaç sayısı (İS) 2.0 ± 0.8 iken, 2 yıllık takip süresi sonunda 16.3 ± 3.7 mmHg ve 0.6 ± 0.8 olarak saptanmıştır. Kombine cerrahi grubunda ise ameliyat öncesi değerler sırasıyla 23.1 ± 5.5 mmHg ve 1.7 ± 1.0 iken, takip süresi sonunda 13.4 ± 4.0 mmHg ve 0.2 ± 0.4 olarak tespit edilmiştir. Ameliyat öncesi ve sonrası verilerin istatistiksel değerlendirmesinde, GİB ve İS'ndeki azalma anlamlı bulunmuş ve ciddi bir komplikasyonla karşılaşılması. Aynı grubun 3 yıllık raporlarında ise yine yalnız kanaloplasti veya fakokanaloplasti yapılan 157 göz değerlendirilmiş, tüm gözler dikkate alındığında ameliyat öncesi GİB ve İS ortalaması 23.8 ± 5.0 mmHg ve 1.8 ± 0.9 iken, takip süresi sonunda 15.2 ± 3.5 mmHg ve 0.8 ± 0.9 olarak bulunmuştur. Her iki çalışmada da AAG olgularında kanaloplastinin kısa ve uzun vadede etkili ve güvenli bir cerrahi teknik olduğu sonucuna varılmıştır.⁸ Grieshaber ve Stegmann'ın yer aldığı AAG'lu siyah hastalardan oluşan 60 gözün randomize edildiği prospektif

çalışmada kanaloplasti öncesi GİB ortalaması oldukça yüksek (45.0 ± 12.1 mmHg) iken, ameliyat sonrası 1. yılda 15.4 ± 5.2 mmHg ($n=54$), 2. yılda 16.3 ± 4.2 mmHg ($n=51$) ve 3. yılda 13.3 ± 1.7 mmHg ($n=49$) olarak tespit edilmiştir. Yazarlar kanaloplastinin etkin GİB kontrolüyle doku iyileşmesi ve fibrosis riski yüksek hasta grubunda filtran cerrahiye iyi bir alternatif olabileceğini vurgulamışlardır.⁹ Grieshaber ve ark.'nın beyaz AAG hasta popülasyonunda yaptıkları ve 32 hastanın dahil edildiği diğer prospektif çalışmalarında ise ameliyat öncesi GİB ortalama 27.3 ± 5.6 mmHg iken, 12. ayda 12.8 ± 1.5 mmHg ve 18. ayda 13.1 ± 1.2 mmHg olarak saptanmıştır. Yazarlar PAAG'lu beyaz hasta popülasyonunda da kanaloplastinin etkinliğine işaret etmişlerdir.¹⁰ Bir başka çalışmalarında 10/0 prolen sütür ile 6/0 prolen sütür sonuçları karşılaştırıldığında, 10/0 sütürün biraz daha başarılı olduğu bildirilirken, komplikasyonlar açısından fark görülmemiştir. Çalışmanın bir diğer sonucu ise genç yaş hastalarda cerrahinin daha başarılı olduğudur. Bu saptamanın genç hasta popülasyonunda aköz çıkışının özellikle distal yollarının (kolektör kanallar ve episkleral venler) patent olmasıyla ilişkili olabileceği ileri sürülmüştür.¹¹ Arthur ve ark.,¹² karşılaştırmalı çalışmalarında 37 göze fako, 32 göze ise fakokanaloplasti uygulanarak sonuçlar karşılaştırılmıştır. Bir yıllık takip sonunda ilaçsız hedef basınca ulaşma konusunda kombine cerrahi daha başarılı bulunmuştur (%75'e karşılık %34). Bull ve ark.,¹³ çalışmasında yalnız kanaloplasti ya da fakokanaloplasti uygulanan 109 göze ait sonuçlar prospektif olarak incelenmiştir. İlk grupta ameliyat öncesi GİB ve İS 23.0 ± 4.3 mmHg ve 1.9 ± 0.7 iken, üç yıllık izlem sonunda 15.1 ± 3.1 mmHg ve 0.9 ± 0.9 olarak tespit edilmiştir. Kombine grupta ise ameliyat öncesi veriler 24.3 ± 6.0 mmHg ve 1.5 ± 1.2 iken, ameliyat sonrası 13.8 ± 3.2 mmHg ve 0.5 ± 0.7 değerlerine ulaşılmıştır. En sık görülen geç dönem komplikasyon yalnız kanaloplasti grubunda %19.1 oranında görülen katarakt gelişimi olmuştur. Tetz ve ark.,¹⁴ 133 olguya ait çalışmalarında fakokanaloplasti grubu ile psödo-faki sonrası kanaloplasti yapılan olgular değerlendirilmiştir. Üç yıllık takiple her iki grupta da etkili GİB düşüşü bildirilmiştir.

Kanaloplastinin diğer glokom cerrahi yöntemleri ile karşılaştırıldığı çalışmalara göz atacak olursak, Koerber'in çalışmasında PAAG'lu 15 hastanın bir gözlerine kanaloplasti, diğer gözlerine viskokanakostomi yapılarak sonuçlar karşılaştırılmıştır. Onsekiz aylık takiple her iki grupta da anlamlı GİB düşüşü elde edilirken, kanaloplasti grubunda ortalama 1.5 mmHg daha düşük GİB düzeyi sağlanmıştır.¹⁵ Bruggemann ve ark.,¹⁶ çalışmalarında daha önce bir gözlerine MMC ile trabekülektomi yapılan 15 olgunun diğer gözlerine kanaloplasti uygulanarak sonuçlar mukayese edilmiştir. Trabekülektomi grubunda daha düşük GİB düzeyine ulaşılrken (13.21 ± 2.83 'e karşılık 11.64 ± 5.2), ek işlem gereksinimi bu grupta belirgin olarak daha fazla gerçekleşmiştir (2'ye karşılık 112). Ayrıca hastanede kalma süresi ve vizit gereksinimi de bu grupta anlamlı oranda daha yüksektir. Ayyala ve ark.'nın geriye dönük çalışmalarında kanaloplasti uygulanan 33 göz ile MMC ile trabekülektomi uygulanmış olan 46 göze ait sonuçlar karşılaştırılmıştır. Bir yıllık izlem sonunda final GİB değeri ilk grupta 13.8 ± 4.9 mmHg ve GİB düşüş oranı %32 iken 2. grupta sırasıyla 11.6 ± 4.0 mmHg ve %43 olarak hesaplanmıştır. Trabekülektomi grubunda daha etkin GİB düşüşü sağlanırken, komplikasyonlar da cerrahilere uygunluk göstermiştir. Kanaloplasti grubunda en sık görülen komplikasyonlar hifema (%21), PAS (%6) ve Descemet dekolmanı (%2) olarak bildirilirken, diğer grupta koroid dekolmanı (%17) ve hipoton makulopatisi (%4) ile karşılaşmıştır. Bu grupta ayrıca %15 oranında blep revizyonu gereksinimi olmuştur.¹⁷ Matlach ve ark.,¹⁸ glokom ve katarakt beraberliği olan 39 gözü 2 gruba ayırarak, fakotrabekülektomi ($n=20$) ve fakokanaloplastinin ($n=19$) etkinlik ve güvenilirliğini karşılaştırmışlardır. Birinci grupta daha düşük GİB seviyelerine ulaşılrken (11.7 ± 3.5 mmHg, 12.6 ± 2.1 mmHg), GİB düşüşü ve komplikasyonlar açısından iki grup arasında istatistiksel olarak anlamlı farklılık saptanmamıştır. Rekas ve ark.,¹⁹ çalışmalarında fakokanaloplasti uygulanan 29 göz ile fako-derin sklerektomi uygulanan 30 göze ait sonuçlar karşılaştırılmıştır. Bir yıllık takip süresi sonunda her iki grupta da etkili GİB düşüşü sağlanırken, başarı oranları da benzer bulunmuştur (%79'a karşılık %76.9).

İlk grupta en sık görülen komplikasyon %58 ile hifema iken, 2. grupta blep fibrozisi sorunu ile karşılaşılmıştır (%26.7). İlk grupta ilave girişim gerekmezken, derin sklerektomi grubunda ek uygulamalar gerekmiştir (5FU enjeksiyonu, sütürolizis, iğneleme).

Voykov ve ark.,²⁰ çalışmaları kanaloplasti başarısız olduğunda filtran cerrahi planlanmadan önce başka bir uygulama düşünülebilir mi? Sorusu üzerine kurgulanmıştır. Bu çalışmada daha önce kanaloplasti uygulanmış 31 hastaya ab interno yaklaşımla çepeçevre sütün trabekülotomi uygulanmıştır. Bunun için de kanal içerisinde hali hazırda bulunan prolen sütün kullanılmaktadır. Ameliyat sırasında gömülü sütün gonyolens yardımıyla bulunarak trabekülotomi işlemi gerçekleştirilmektedir. Yazarlar 12 aylık takip süresince etkili GİB düşüşü bildirmişlerdir. En sık karşılaşılan komplikasyonlar hifema ve geçici GİB yüksekliğidir.

Grieshaber ve ark.,²¹ ilginç çalışmalarında kanaloplasti sonrası cerrahi başarının tahmin edilmesinde, provokatif gonyoskopi ve kanaloplasti sırasında aköz akım sisteminin fluorescein kullanılarak değerlendirildiği kanalografinin yeri araştırılmıştır. Çalışmada ameliyat öncesi yüksek GİB'nin olasılıkla SK'nın kollapsına ikincil olarak gonyoskopide kanala zayıf kan reflüsü ile birlikte olduğu; provokatif gonyoskopi ve invaziv bir yöntem olmakla birlikte kanalografinin kanaloplastinin geleceği açısından aköz akım yolu fonksiyonelliğinin değerlendirmesinde önemli bilgiler verebileceğini bildirmişlerdir. Burada boyanın ön kamaraya geçiş paterni (tam, kısmen ya da hiç) transtrabeküler difüzyon hakkında bilgi verirken, episkleral venlerin dolum özellikleri de kolektör kanallar ve venöz çıkış hakkında hekimi bilgilendirmektedir. Dolayısıyla bu öngörüler dikkate alınarak yapılan cerrahilerde gerek provokatif gonyoskopide kuvvetli kan reflüsü, gerekse kanalografide iyi boyanma ve dolum paternleri uygulanacak cerrahinin başarılı olabileceği tahmininde bulunulmasını sağlamaktadır. Bununla beraber gonyoskopide kanal içerisine kan reflüsü yoksa ve episkleral dolum paterni olası kollaps nedeniyle kötüyse bu durum cerrahinin başarısının sınırlı kalacağına işaret etmektedir.

Klink ve ark.,²² kanaloplasti sonrası filtran blep gelişip gelişmediğini inceledikleri çalışmalarında, kanaloplasti geçirmiş 20 göz hem klinik olarak, hem de ön segment OKT ve UBM ile değerlendirilmiştir. Klinik olarak hiçbir gözde blep formasyonu saptanmazken, ön segment görüntüleme yöntemleri ile sadece bir gözde blebe benzer bir yapı izlenmiştir. Yazarlar GİB düşüşünün filtran etkiden bağımsız olduğunu, dolayısıyla fibrozis riskinden uzaklaşıldığını vurgulamışlardır.

Kanaloplasti ile ilgili çalışmalardan da görüldüğü üzere, hedeflenen GİB düzeyi dikkate alınarak erken ve orta evre glokom olgularında bu yöntem ilk cerrahi seçenek olarak değerlendirilebilir. Özellikle fako ile kombine edildiğinde GİB kontrolü ve kullanılan glokom İS üzerindeki etkinlik daha belirgin hale gelmektedir. Komplikasyonları (hifema, Descemet dekolmanı, GİB yükselmesi, sütün ile ilgili problemler) sınırlı olup, trabekülektomiye göre daha kabul edilebilir düzeydedir. Ancak diğer MİGC'lerine göre daha zor ve uzun bir öğrenme periyodu söz konusudur.

Gold Mikroşant

Gold mikroşantı (SOLX), 24 karat altından üretilmiş valvsiz mini şant olup, 5.2 mm uzunluğunda ve 3.2 mm genişliğindedir (Resim 3). Kalınlığı 44 µ'dur. Fornix tabanlı konjonktival açılımı takiben 4 mm uzunluğunda tam kat skleral diseksiyon sonrası bir ucu ön kamarada olmak üzere suprakoroidal mesafeye yerleştirilir.³ Melamed ve ark. tarafından geliştirilen cihazın literatür raporunda 38 olguya cerrahi uygulama yapılarak sonuçlar verilmiştir. Ameliyat öncesi GİB ortalaması 27.6±4.7 mmHg olan olguların yaklaşık 12 aylık izlem sonunda GİB ortalamaları 18.2±4.6 mmHg olmuştur. İS ortalaması ameliyat öncesi 2.0±0.8 iken, ameliyat sonrası 1.5±1.0 olarak tespit edilmiştir. Ameliyat sonrası ilaç kullanım oranı oldukça yüksek olmuştur.²³ Agnifili ve ark.,²⁴ PAAG'lu ve şanta ait cerrahinin başarısız olduğu 5 gözde yaptıkları histopatolojik incelemelerinde mini şant içerisinde fibrozis ve enkapsülasyonun varlığı saptanmıştır. Rekas ve ark.,²⁵ benzer bir çalışmada başarısız olgularda şant etrafında bağ dokusu kolonizasyonu gözlemlemişlerdir. Bu cerrahi uygulama ab externo olarak uygulanmakta olup, konjonktival bütünlük korunmamaktadır.

Ancak filtran blep formasyonu söz konusu olmayıp, aköz drenajı ön kamaradan suprakoroidal mesafeye gerçekleşmektedir. Ön kamara ve suprasiliyer alanlar arasındaki bu kalıcı bağlantının etkinliği ve güvenilirliğini belirlemek konusunda daha geniş serili uzun dönem çalışmalara ihtiyaç olduğu açıktır.

Trabeküler Mikro-Bypass (iStent)

Trabeküler sistemim mikrostentlerle bypass edilmesi fikrinde Spiegel ve ark.,²⁶ önemli rol oynamıştır. İlk uygulamalarda ab externo yaklaşımla nonpenetran derin sklerektomiye benzer olarak SK çatısı açılmış ve iç çapı 50 µ silikon tüp kanala implante edilmiştir. Daha sonra 6 olguluk seride ab interno yaklaşımla titanyum orijinli mikrostent uygulaması yapılarak GİB düşüşü üzerindeki etkisi test edilmiştir.²⁷ Bu ve benzer çalışmaların ardından bugün FDA onayına sahip tek ab interno implant olan trabeküler mikro-bypass stentlerin ilki olma özelliğine sahip iStent (Glaucos) geliştirilmiştir. Titanyumdan üretilen cihaz 1 mm uzunluğunda heparin kaplı olup, üzerinde 3 adet retansiyon arki bulunmaktadır (Resim 4). Trabeküler ağı bypass ederek ön kamara ve SK arasında kalıcı bir aköz akımı sağlar. Gonyoskopik destekle korneal insizyondan ab interno yaklaşımla implante edilir. İmplant tek başına ya da fakoemülsifikasyonla birlikte uygulanabilmektedir.²⁸

Çoklu implant uygulamasında daha fazla GİB düşüşü sağlandığı bildirilmiştir. Üç impant sayısı iki implantla karşılaştırıldığında daha etkin GİB düşüşü saptanırken, implant sayısının kişiye uygun hedef basınca göre belirlenebileceği fikri öne sürülmüştür.²⁹ Buchacra ve ark.'nın prospektif çalışmalarında 10 hastaya İstent uygulanarak takip edilmişler ve 12. ayda GİB'ında ortalama 6.6±5.4 mmHg düşüş sağlamışlardır.³⁰ Samuelson ve ark.,³¹ erken veya orta evre 240 PAAG'lu göze yalnız fako ya da fako+iStent uygulayarak 1 yıllık takiple sonuçları karşılaştırmışlardır. Takip süresi sonunda GİB düşüşleri benzerken, kombine cerrahi grubunda fako grubuna göre daha az gözde ilaçsız 21 mmHg altı GİB düzeyine ulaşılmıştır (%50'ye karşılık %72). Aynı çalışma grubunun 2 yıllık takip raporlarında kombine grupta GİB'nın stabil kaldığı belirtilirken (1. yılda 17.0±2.8 mmHg, 2.yılda 17.1±2.9 mmHg), yalnız fako grubunda yükselme eğilimi (1. yılda 17.0±3.1 mmHg,

2.yılda 17.8±3.3 mmHg) bildirilmiştir.³² Fea'nın çalışmasında benzer olarak yalnız fako uygulanan grupla, kombine cerrahi grubu mukayese edilmiş ve 15 aylık takipte kombine grupta daha iyi GİB düşüşü tespit edilmiştir (14.8±1.2 mmHg'ya karşılık 15.7±1.1 mmHg).³³ Spiegel ve ark.'nın prospektif çalışmalarında kombine cerrahi ile GİB'ında ortalama 4.4±4.5 mmHg düşüş kaydedilirken, 7 gözde stent tıkanması, 6 gözde ise malpozisyon sorunu ile karşılaşılmıştır.³⁴ Arriola-Villalobos ve ark.,³⁵ çalışmalarında 19 hastaya uygulanan kombine cerrahi ile GİB'ında ortalama 3.1 mmHg düşüş sağlanırken, kullanılan İS 1.3±0.5'den 0.9±0.8'e gerilemiştir. Bayraktar ve ark.,³⁶ prospektif çalışmalarında farklı hasta grupları oluşturularak iStent'in latanoprostla karşılaştırılması, tek veya çift İstent ve fako+İstent uygulamalarının etkinliği araştırılmıştır. Çalışmada GİB düşüşü açısından en başarılı grup kombine cerrahi grubu iken, çift stent tek uygulamaya göre daha avantajlı bulunmuştur. Bununla birlikte İstent uygulamasının latanoprosta benzer GİB düşüşü sağladığı belirtilmiştir.

Fernandez-Barrientos ve ark.,³⁷ florofotometri yöntemiyle aköz akımı ve dışa akım kolaylığı üzerine implantın etkinliğini araştırmışlardır. Çalışmada 33 hasta randomize edilerek bir gruba sadece fako, diğer gruba ise fako+iStent uygulaması yapılmış ve olgular 1 yıl süreyle takip edilmişlerdir. Ameliyat öncesi veriler her iki grupta benzer olup, ameliyat sonrası kontrollerde aköz akımı her iki grupta da anlamlı değişim göstermezken; trabeküler akım kolaylığı yalnız fako yapılan gruba göre kombine cerrahi grubunda anlamlı oranda artmıştır (%46'ya karşılık %275).

iStent'in yeni geliştirilen 2. (iStent injekt) ve 3. (iStent supra) jenerasyon tipleri vardır. iStent injekt trabeküler akım artışı için geliştirilen yeni dizaynı olup; ön kamara, trabeküler ağı ve SK içerisinde olan bölümleri ile birlikte 360µ uzunluğundadır. Dört orifisi bulunmaktadır (Resim 5). iStent supra uveoskleral akım artışını desteklemek amaçlı geliştirilmiştir (Resim 6). Heparin kaplı polietersülfon ve titanyum sleeve içerir. Ab interno olarak suprakoroidal alana implante edilmektedir. Henüz hakkında herhangi bir rapor bulunmamaktadır. Bahler ve ark. iStent injekt'in kültüre ön segment modelinde



Resim 4-6: *iStent, iStent injekt ve iStent supra*

trabeküler akım kolaylığı üzerindeki etkisini inceleyen çalışmalarında, istatistiksel olarak anlamlı artış tespit ettiklerini bildirmişlerdir.³⁸ Voskanyan ve ark.,³⁹ çok merkezli çalışmalarında 99 AAG'lu olguya 2 adet iStent injekt implantasyonu yapılarak 12 aylık izlem yapılmıştır. Çalışma sonunda etkili GİB düşüşü yanında kullanılan İS'nda anlamlı azalma bildirilmişlerdir. Fea ve ark.,⁴⁰ raporlarında ise iki adet antiglokom ilaç kullanımına (1. grup) karşı 2 iStent injekt implantasyonunun (2. grup) etkinliği karşılaştırılmıştır. Ortalama GİB azalması ilk grupta 7.2 ± 2.2 mmHg iken, 2. grupta 8.1 ± 2.6 mmHg olarak hesaplanmıştır. İmplantın en az ilaç kullanımı kadar etkili ve güvenli olduğu sonucuna varılmıştır.

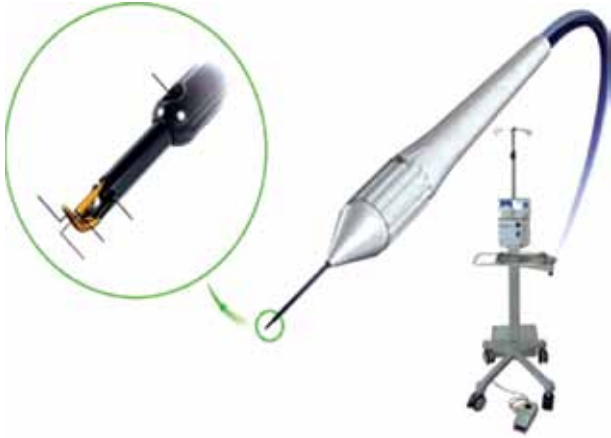Çalışmalardan da izlendiği kadarıyla, iStent implantasyonunda en az iki implant GİB kontrolü açısından daha etkindir. Aksi halde GİB düşüşü oldukça sınırlı kalmaktadır. Fako ile kombine edilen cerrahilerde daha iyi sonuçlar elde edilebilmektedir. Komplikasyonları sıklıkla hifema olmak üzere, geçici GİB yükselmesi, stent tıkanıklığı ya da malpozisyonu olarak sıralanabilir. Stent tıkanıklıkları (pıhtı ya da iris ile) spontan olarak düzelmekte ya da iridoplasti uygulaması gerektirmektedir.

Trabektom

Trabektom (Neomediks), 1.6-1.8 mm korneal kesiden 19.5 gauge elcik ile ab interno yaklaşımla yüksek frekanslı elektrokoter kullanılarak (550 kHz) dışa akım direncinde önemli rol oynayan trabeküler ağ ve SK iç duvarının uzaklaştırılması esasına dayanır.

Ablasyon işlemi (0.5-1.5 w) ile SK ve ön kamara arasında direkt bir ilişki sağlanmış olur. Mikrokateter ünitesi aspirasyon-irrigasyon sistemi ile aynı elcik üzerinde yer almaktadır. Elcik elektrokoter jeneratörü ve aspirasyon-irrigasyon sistemine ayrı bağlantılar içerir (Resim 7). Ayak pedalı ile basamaklı olarak elektrokoter uygulaması ve sıvı sistemi kumanda edilir. İrrigasyon desteği uygulama sırasında GİB'mi dengelerken, aspirasyon oluşan doku artığı ile debrislerin uzaklaştırılması ve ısı kontrolünü gerçekleştirir. Elektrokoter uygulaması gonyoskopik görünüm altında yapılır. Çevre dokularda elektrik ya da termal hasar oluşmamaktadır. Genellikle temporal yaklaşımla nazal alandan hekimin kararına bağlı olmak üzere 90-120°'lik bir alan ablaze edilir.²⁸ Cihaz 2004 yılında glokom için FDA onayı almıştır. Cerrahi fakoemülsifikasyonla kombine edilebilmektedir. Diğer MİGC'lerine benzer olarak açığı kapanması, NVG ve gonyoskopik görüntüyü engelleyebilecek korneal ödem veya opasitelerde uygulanmamaktadır.

Mincler ve ark.,⁴¹ ilk raporlarında 37 AAG olgusu trabektom uygulaması sonrası takip edilmişlerdir. Ameliyat öncesi GİB ortalaması 28.2 ± 4.4 mmHg iken, 12. ayda (n=15) 16.3 ± 2.0 mmHg'ya gerilemiştir. İS'nda istatistiksel olarak anlamlı azalma saptanırken, teknik etkili ve güvenli bulunmuştur. Yazarların genişletilmiş 2. raporlarında 1127 cerrahiye ait (Trabectom, n=738, trabectom+fako, n=366) sonuçlar geriye dönük olarak değerlendirilmiştir. İki yıllık takiple GİB ortalaması %39 oranında azalarak 23.8 ± 7.7 mmHg'dan, 16.5 ± 4.0 mmHg'ya düşerken, İS ortalaması 2.8'den 1.2'ye gerilemiştir.



Resim 7: Trabectom cihazı.

%77.6 oranında ameliyat sırasında kan reflüsü görülürken, bu durum GİB yüksekliği ile korelasyon göstermeyip, sıklıkla birkaç gün içerisinde gerilemiştir. Bir diğer önemli komplikasyon ise geçici GİB yüksekliği olmuştur (n=65, %5.8). Bu işlemin başarısız olduğu olgulardan 67'sine takip eden dönemde trabekülektomi, 18'ine ise şant ameliyatı gerekmiştir.⁴² Maeda ve ark.,⁴³ Japon hasta popülasyonunda 80 gözü kapsayan trabektom serilerinde 6. ayda GİB'nda %28.7 oranında düşüş kaydedilmiştir. Tüm olgularda kan reflüsü görülürken, 13 olguda ek cerrahi girişim ihtiyacı olmuştur. Francis ve ark.,⁴⁴ glokom ve katarakt birlikteliği nedeniyle trabektom+fako uyguladıkları 304 olguyu değerlendirdikleri çalışmalarında GİB düşüşü ve kullanılan İS'nda azalma rapor etmişlerdir. Ameliyat öncesi İS ortalaması 2.65 ± 1.13 olan olguların İS ortalaması 6. ayda 1.76 ± 1.25 'e, 12. ayda ise 1.44 ± 1.29 'a gerilemiştir. Bu çalışmada da sıklıkla kan reflüsü görülmüş olup (%78.4), kısa sürede gerilemiştir. Dokuz olguda takip eden dönemde ek glokom cerrahisi gereksinimi olmuştur.

Ahuja ve ark.,⁴⁵ 246 olguluk serilerinde bir gruba trabektom (n=88), diğer gruba trabektom+fako (n=158) yapılarak 2 farklı başarı kriteri (A= ≤ 21 mmHg, B= ≤ 18 mmHg) açısından sonuçlar karşılaştırılmıştır. Ameliyat öncesi GİB ortalaması 21.6 ± 8.6 mmHg ve İS ortalaması 3.1 ± 1.1 olan hastaların

ameliyat sonrası 2. yılda değerleri sırasıyla 15.3 ± 4.6 mmHg ve 1.9 ± 1.3 olarak ölçülmüştür. Cerrahi sonuçlar A kriterine göre değerlendirildiğinde başarı oranı %62 iken, B kriterine göre hedef basınç daha düşük istendiğinde %22'de kalmaktadır. Ayrıca 66 olguda (%26.8) ek cerrahi girişim gerekmiştir. Yazarlar düşük GİB düzeyi hedeflenen olgularda bu cerrahi yöntemin uygun olamayabileceğini vurgulamışlardır. Jea ve ark.,⁴⁶ geriye dönük çalışmalarında trabektom (n=115) uygulanan hasta grubu (grup 1, n=115) ile, MMC ile trabekülektomi (grup 2, n=102) yapılmış olan olgulara ait sonuçlar mukayese edilmiştir. Ameliyat öncesi GİB ortalaması 1. grupta 28.1 ± 8.6 mmHg ve 2. grupta 26.3 ± 10.9 mmHg iken, 2 yıllık takip süresi sonunda 15.9 ± 4.5 mmHg ve 10.2 ± 4.1 mmHg olarak belirlenmiştir. Gruplarda GİB düşüş oranları ise sırasıyla %43.5 ve %61.3 olarak gerçekleşmiştir. Hifema dışında ameliyat sonrası komplikasyon gelişimi trabekülektomi grubunda daha fazladır, ancak bu grup daha az ek cerrahi girişim gerektirmiştir (%43.5'a karşılık %10.8). Araştırmacılar MMC ile trabekülektominin daha başarılı olduğunu rapor etmişlerdir. Jea ve ark.,⁴⁷ 2. raporlarında ise trabektom uygulanmış ve başarısızlıkla sonuçlanmış olgularda trabekülektominin etkinliği araştırılmıştır. Bu amaçla daha önce ab interno trabekülotomi yapılan olgu grubu (n=34) ile ilk cerrahisi trabekülektomi olan hastalar (n=42) karşılaştırılmıştır. Takip süresi sonunda ulaşılan GİB ortalamaları her iki grupta da benzer olup, daha önce geçirilmiş trabektom uygulamasının trabekülektominin başarısını etkilemediği sonucuna varılmıştır.

Wang ve Harasymowycz,⁴⁸ trabektom sonrası farklı oranlarda bildirilmiş olan gonyosineşi ve PAS gelişiminde Nd:YAG gonyopunktur uygulamasının etkinliğini araştırmışlardır. Bu yapılarla bağlı olarak trabektom sonrası GİB yüksekliği sorunu yaşanan 8 olguya gonyopunktur işlemi yapılarak yapılmamış olgularla (n=22) sonuçlar karşılaştırılmıştır. Gonyopunktur İS'nda değişikliğe yol açmadan GİB kontrolü sağlamıştır.

Vold ve ark.,⁴⁹ trabektom ve lazer trabeküloplasti ilişkisini inceledikleri çalışmalarında, ab interno trabekülotomide daha önce uygulanmış olan lazer tedavisinin GİB üzerine olumsuz

etkisi olmadığı, ek cerrahi gereksinimlerin gruplar arasında benzerlik taşıdığı, ancak İS'nin artabileceği vurgulanmıştır. Ahuja ve ark.,⁵⁰ trabektom cerrahisi geçirmiş olan 262 olguların serilerinde cerrahi sonrası ortalama 8.6 ayda (2-31 ay) 12 olguda geç başlangıçlı hifema sorunu ile karşılaştığı rapor edilmiştir. Bu olgularda uyku sırasında cerrahi uygulanan tarafa doğru yatış pozisyonu dikkat çekmiştir. Dirençli GİB yüksekliği nedeniyle trabekülektomi gerektiren bir olgu dışında hifemanın 1-2 hafta içerisinde spontan olarak gerilediği belirtilmiştir. Ting ve ark.,⁵¹ yalnız trabektom veya fako+trabektom cerrahisi uyguladıkları hasta gruplarını psödoekfoliasyon glokumu (PEXG) ve PAAG sınıflandırmasıyla karşılaştırmışlardır. Yalnız ab interno trabekülotomi uygulanan PEXG ve PAAG gruplarında 1. yılda GİB düşüş ortalamaları 12.3±8.0 mm Hg ve 7.5±7.4 mm Hg iken; gruplarda başarı oranları %79.1 ve %62.9 olarak hesaplanmıştır. Kombine cerrahi gruplarında ise sırasıyla 7.2±7.7 ve 4.1±4.6'lık düşüşler kaydedilirken, başarı oranları %86.7 ve %91 olarak gerçekleşmiştir. Yazarlar PEXG olan olgularda cerrahi başarının daha yüksek olduğuna ve fako ile kombinasyonun başarıyı artırdığına vurgu yapmışlardır.

Çalışmalardan da görüldüğü üzere Trabectom uygulaması erken evre glokom olgularında ve ilaç sayısı üzerine etki açısından farklı klinik durumlarda (ilaç intoleransı, lazer tedavisi sonrası) ilk cerrahi seçenek olarak değerlendirilebilir. Fako ile kombine edilebilir olması katarakt birlikteliğinde önemli bir diğer avantajdır. Ayrıca ileride gerekebilecek glokom cerrahisi açısından konjonktival bütünlüğün korunuyor olması ve Trabectom sonrası filtran cerrahi başarısının etkilenmediğine dair veriler, şüphesiz önemli saptamalardır.

Excimer Lazer (Trabekülotomi-Trabekülostomi)

Excimer lazer trabekülotomi ya da trabekülostomi (ELT)'de (Glautek AG), 308 nm dalga boyunda xenon klorid excimer lazer ile trabeküler ağ ve SK iç duvarında 90°'lik bir alan üzerine mikroperforasyonlar (8-10 adet) oluşturmak suretiyle akım artışı sağlanır ve GİB'nin düşmesi beklenir. Fotoablasyon işlemi sırasında termal hasar gelişmemekte ve dolayısıyla doku iyileşme cevabı minimal düzeye inmektedir.

ELT sırasında SK'ında kan reflüsü ve bubble formasyonunun görülmesi uygulamanın başarılı olduğunu göstermektedir.³ ELT, PAAG ve oküler hipertansiyon olgularında endike olup; dar açı ve açı kapanması, NVG ve açı yapılarının görülmesini engelleyen korneal skar ve opasitelerde uygulanmamaktadır.

Babighian ve ark.,⁵² ilk çalışmalarında 21 olgunun 21 gözüne ELT uygulanarak olgular yaklaşık 2 yıl süreyle izlenmişlerdir. Tedavi öncesi GİB ortalaması 24.8±2.0 mmHg olan olguların takip süresi sonunda GİB ortalamaları 16.9±2.12 mmHg olarak tespit edilmiştir. GİB düşüş oranı %31.8 olarak saptanırken, 8 olguda (%38.1) ek ilaç ihtiyacı olmuş ve 2 olguda (%9.5) tedavi başarısızlıkla sonuçlanmıştır. Araştırmacıların bir sonraki prospektif çalışmalarında ise, 30 göz randomize edilerek iki gruba ayrılmış ve ELT uygulama sonuçları selektif lazer trabeküloplasti (SLT) ile karşılaştırılmıştır. İki yıllık takip süresi sonunda ELT grubunda GİB ortalaması 25.0±1.9'dan 17.6±/2.2 mmHg'ya gerilerken, SLT grubunda 23.9±0.9'dan 19.1±1.8 mmHg'ya inmiştir. Tam başarı oranı ELT grubunda %53.3, SLT grubunda ise %40 olarak hesaplanmıştır. Her iki grupta da istatistiksel olarak anlamlı GİB düşüşü elde edilirken, gruplar arasında başarı oranları açısından anlamlı farka rastlanmamıştır.⁵³ Töteberg-Harms ve ark.,⁵⁵ çalışmalarında farklı glokom tiplerinden oluşan 28 olgunun 28 gözüne fako+ELT yapılarak sonuçları değerlendirilmiştir. Bir yıllık izlem sonunda GİB'nda 8.79 mmHg (%34.7) ve İS'nda 0.79 (%62.7) oranında düşüş kaydedilmiştir. Uygulamanın fako sonrası 2-3 dak. sürdüğü, internal yaklaşımla konjonktivanın sağlam bırakıldığı ve glokom olgularında filtran cerrahiden uzaklaşmak adına iyi bir yöntem olduğu vurgulanmıştır.⁵⁴ Yazarın bir diğer çalışmasında da fako+ELT'nin başarısı ve 1 yıl süren takipte GİB düşüşünün devamlılığı rapor edilmiştir.

Hydrus Mikrostent

Hydrus (İvantis) 8 mm uzunluğunda olup, nitinol (nikel+titanyum) olarak nitelenen yüksek elastik biyo uyumlu materyalden üretilmiştir. SK'nın kurvatürüne uygun olmak üzere dairesel olarak dizayn edilmiştir (Resim 8). Mikrostent SK içerisine yerleştirilir ve temel felsefe trabeküler ağın by-pass edilerek aköz dışı akımının artırılmasıdır.

Cerrahi uygulama fako ile kombine edilebilmektedir. Hydrus cerrahisinde de diğer SK odaklı cerrahilerde olduğu gibi sıklıkla temporal korneal insizyonla kolay uygulama yapılabilen nazal kadran seçilmektedir. Burası ayrıca kolektör kanallarının en yüksek oranda bulunduğu bölgedir.^{1,2} Mikrostant SK içerisinde bulunduğu alanda (üç saat kadranı) dilatasyona ve akım artışına neden olmaktadır. Böyle büyük bir alanın iStent'e göre avantaj sağlayacağı öngörülmektedir. Camras ve ark.,⁵⁶ kadavra gözlerinde kurguladıkları çalışmada mikrostantin kontrol gözlere göre dışa akım kolaylığında artış sağladığı gösterilmiştir. Diğer bir çalışmada 8 mm'lik mikrostantın dışa akım kolaylığını artırdığı (0.33±0.17 µL'den 0.52±0.19 µL'ye) ve direnci azalttığı (4.38±3.03 mmHg/µL'den 2.34±1.04 mmHg/µL'ye) tespit edilmiştir.⁵⁷ Hays ve ark.,⁵⁸ çalışmalarında ise iStent ile karşılaştırma konusunda benzer bir kurgu yapılmıştır. Bir göze Hydrus mikrostant, diğer göze ise 2 adet iStent implante edilerek dışa akım kolaylığı açısından sonuçlar mukayese edilmiştir. Hydrus mikrostant daha fazla artış sağlamıştır (%34'e karşılık %73). Johnstone ve ark. 8 mm ve 15 mm'lik Hydrus mikrostantleri implantasyon sonrası SK ve kolektör kanalda meydana getirdikleri anatomik değişiklikleri saptamak açısından karşılaştırmışlardır. Elektron mikroskopik değerlendirmelerde 8 mm'lik mikrostantların SK dış duvarında daha az deformasyona neden oldukları ve bu nedenle kollektör kanal ostiumlarında daha az obstrüksiyona yol açma potansiyelleri olabilecekleri kanısına varılmıştır.⁵⁹ Hydrus mikrostant ile ilgili olarak kongre sunumları dışında literatürde insan gözündeki yapılan çalışmaya ait data bulunmamaktadır.

CyPass Suprakoroidal Mikrostant

CyPass (Transcend), poliamid materyalden üretilmiş olup, 6.35 mm uzunluğunda ve en büyük çapı 0.51 mm'dir (Resim 9). Ab interno yaklaşımla gonyoskopik görünüm altında suprakoroidal alana yerleştirilerek, ön kamaradan suprasiliyer mesafeye akım sağlar.³ Hoeh ve ark.,⁶⁰ çok merkezli çalışmalarında glokom ve katarakt birlikteliği olan ve GİB ilaç tedavisiyle kontrol altında olan ya da olmayan AAG'lu hasta gruplarına (n=184) fakoemülsifikasyonu takiben Cypass uygulaması yapılarak, olgular ortalama 6 ay süreyle takip edilmiştir.

Ameliyat öncesi GİB ortalaması 21.1±5.91 mmHg ve ilaç sayısı ortalaması 2.1±1.1 iken, takip süresi sonunda GİB'nda %37 ve ilaç sayısında %71.4 oranında düşüş kaydedilmiştir. Çalışmada en sık görülen komplikasyon %13.8 ile sıklıkla ilk ay görülen hipotoni, %10.5 ile geçici GİB yüksekliği ve %4.4 oranı ile ön kamara inflamasyonu olmuştur. Dokuz gözde takip süresince ek glokom cerrahisi gerekirken, hiçbir olguda mikrostantlar alınmamıştır. Mikrostant GİB düşüşü, ilaç sayısında azalma ve komplikasyon oranının az olmasıyla erken dönemde başarılı bulunmuştur. Yazarların 12 aylık takip sonuçlarını rapor ettikleri diğer çalışmalarında, mikrostantle kombine fako uyguladıkları 167 göz çalışmaya dahil edilmiştir. Çalışmada GİB ilaçla 21 mmHg ve/veya üstünde olan olgular (n=65) ile bu değer altında olan olgular (n=102) değerlendirilmiştir. İlk grupta GİB'nda %35 düşüş saptanırken, ilaç sayısı %49 oranında azalmıştır. İkinci gruptaki ilaç sayısında azalma oranı ise %75 olarak hesaplanmıştır.⁶¹

Xen Subkonjonktival Kollajen İmplant

Xen (Aqueusys), jel stent kollajen yapıda, kalıcı implant olup 6 mm uzunluğundadır ve enjektör sistemi ile ab interno yaklaşımla implante edilir (Resim 10). Klinik duruma uygunluk ile birlikte hipotoninin engellenmesi açısından üç farklı lümen çapında dizayn edilmektedir (45 µ, 63 µ ve 140 µ). Akımı ön kamaradan subkonjonktival alana doğru yönlendirir.^{3,62} Konjonktiva açılmasa da, trabekülektomiye benzer olarak blep formasyonu söz konusudur ve external doku iyileşmesine yönelik antimetabolit uygulama (mitomisin C) önerilmektedir. Uygulama süresi kısa olmakla birlikte cerrahi tekniğin bir öğrenme periyodu vardır ve cerrahi sonrası blebe bağlı sorunlar ekarte edilememektedir.

InnFocus Mikroşant

InnFocus mikroşant (Miami, ABD), SIBS'den (poly styreneblock-isobutylene-blockstyrene) imal edilmiş olup, bu biyouyumluluğu yüksek ve oldukça esnek bir materyaldir. SIBS, silikon ve poliüretan materyallere göre daha saf ve inert olup, doku da minimal inflamasyon ve skar gelişimine neden olmaktadır.

Bu materyal koroner stentlerin üretiminde de kullanılmaktadır. InnFocus mikroşant 8.5 mm uzunluğundadır ve lümeni 0.07 mm'dir (Resim 11). Bu lümen çapının bir yandan hipotoniye neden olmayacak şekilde ön kamaradan aköz çıkışına izin verirken, diğer yandan da GİB yükselmelerini önlediği belirtilmektedir. Limbal küçük konjonktival kesiyi takiben oluşturulan yarı skleral kalınlıkta skleral cep (1x1 mm) altından 25 gauge iğne açılımla ön kamaraya yerleştirilir. Amaç Ex-press implantına benzer olarak ön kamara ve subkonjonktival alan arasında aköz akımını sağlamaktır. Implantın yüzgeç yüzey çıkıntıları, mikroşantın istenmeyen dislokasyonunu engellemektedir.⁶³ Cerrahi kolay uygulanabilir gözükmekte olup, ameliyat süresi kısadır. Ancak Xen implantına benzer olarak fibrozise yönelik MMC uygulaması önerilmektedir.

Riss ve ark.,⁶⁴ 2 merkezli çalışmalarında 87 göze iki MMC dozu (0.4 mgr/ml, 0.2 mgr/ml) farklı uygulama şekilleriyle InnFocus mikroşant implantasyonu sırasında denenmiş ve sonuçları karşılaştırılmıştır. Çalışmada ameliyat sırasında 23 göze 0.4 mgr/ml dozda MMC (1. grup) uygulanırken, 31 göze 0.2 mgr/ml dozda (2. grup), 33 göze ise derin uygulamada 0.4 mgr/ml dozda (3. grup) MMC kullanılmıştır. Bir yıllık takip süresi sonunda 1. grupta GİB 23.8 ± 5.3 'dan 10.7 ± 2.8 mmHg'ya, 2. grupta 27.9 ± 6.7 'dan 13.3 ± 3.3 mmHg'ya ve 3. grupta 25.4 ± 7.9 'dan 15.7 ± 4.6 mmHg'ya gerilemiştir. Gruplarda GİB düşüş oranları sırasıyla %55, %52 ve %38 olarak hesaplanmıştır. Ameliyatlar sonrasında ciddi bir komplikasyonla karşılaşmamıştır.

Sonuç olarak MİGC tekniklerinin trabekülektomiye benzer oranda GİB düşüşü sağlamak konusunda çok etkin olmadıkları ve bu nedenle düşük GİB düzeyi hedeflenen ileri evre glokomlu olgularda uygun gözükmedikleri görülmektedir.

Ancak erken ve orta evre glokomlarda daha yüksek hedef basınç düzeyleri seçildiğinde, ilk cerrahi olarak düşünülebilirler. Genellikle fakoemülsifikasyon ile kombine cerrahilerde etkinlik artmaktadır. Kullanılan ilaç sayısını azaltma ve yaşam kalitesini artırma konusundaki avantajları dikkate değerdir. Çalışmalar ışığında GİB düşüşü açısından kanalloplasti daha etkin bir yöntem olarak gözükmekte, bunu sırasıyla Trabectom ve trabeküler bypass takip etmektedir. Bu saptama cerrahi etkinlik alanı ile paralellik göstermektedir. Trabeküler bypass'da çoklu implant uygulamasında etkinlik artışı da bu fikri desteklemektedir. Yeni implantlar (Hydrus, Cypass) konusunda ise henüz yeterli veri olmayıp, geniş serili çalışmalara ihtiyaç vardır. Subkonjonktival MİGC cihazları (Xen, Innfocus), Ex-press implanta benzer şekilde filtran blep ile ilişkili olarak daha düşük GİB düzeyi sağlayabilirler. Ancak antimetabolit ajan desteği ve blep oluşumu nedeniyle, blebe bağlı sorunlar ekarte edilememektedir. Ayrıca etkinlik ve güvenilirliklerinin çalışmalarla desteklenmesi gerekir.

Hipotoni başta olmak üzere görmeyi tehdit eden ciddi komplikasyonların azlığı MİGC tekniklerini uygulama konusunda hekimleri cesaretlendirebilir. Özellikle implant bazlı cerrahiler dikkate alındığında kolay öğrenilebilir ve uygulanabilir olmaları da, adaptasyonu kolaylaştırıcaktır. Ancak ekonomik koşullar dikkate alındığında bu yeni cihazların maliyetleri göz ardı edilemez. Bununla birlikte filtran cerrahilerde ameliyat sonrası ziyaret sayısı ve/veya ek girişimlerin getireceği mali yük de hesaba katılmalıdır.



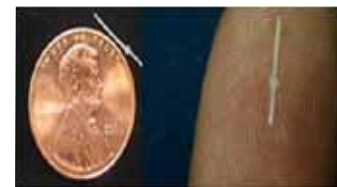Resim 8: Hydrus.



Resim 9: CyPass.



Resim 10: Xen enjektör sistemi.



Resim 11: Innfocus.

Bu konudaki bir diğer önemli gelişme, SK odaklı cerrahilerde ameliyat öncesi ve sonrası dönemde non invaziv yöntemlerle aköz boşalım yollarının anatomik ve fonksiyonel açıdan değerlendirilmesidir. Spektral optik koherens tomografi ile SK, kolektör kanallar ve intraskleral venöz pleksus incelenebilmiştir. Yüksek rezolüsyonlu ve üç boyutlu görüntüleme yöntemlerindeki gelişmeler,⁶⁵ bu cerrahilerdeki başarının değerlendirilmesinde ve artırılmasında fayda sağlayabilir. MİGC'lerinde üzerinde durulması gereken bir diğer konu ise, yara yeri iyileşmesi ve bunun farmakolojik olarak modifiye edilmesi konusundaki uğraşların kısmen yersiz kalmasıdır. Bununla beraber doku iyileşmesinin ab interno uygulamalardaki durumu ve cerrahiye etkisi ancak uzun süreli araştırmalar sonucunda saptanabilir.

KAYNAKLAR/REFERENCES

1. Saheb H, Ahmed II. Micro-invasive glaucoma surgery: current perspectives and future directions. *Curr Opin Ophthalmol*. 2012;23:96-104.
2. Mansouri K, Shaarawy T. Update on Schlemm's canal based procedures. *Middle East Afr J Ophthalmol*. 2015;22:38-44.
3. Brandão LM, Grieshaber MC. Update on minimally invasive glaucoma surgery (MIGS) and new implants. *J Ophthalmol*. 2013;2013:705915.
4. Condon GP, Moster MR. Minimizing the invasiveness of traditional trabeculectomy surgery. *J Cataract Refract Surg*. 2014;40:1307-12.
5. Klink T, Sauer J, Körber NJ, et al. Quality of life following glaucoma surgery: canaloplasty versus trabeculectomy. *Clin Ophthalmol*. 2014;9:7-16.
6. Khaimi MA. canaloplasty: a minimally invasive and maximally effective glaucoma treatment. *J Ophthalmol*. 2015;2015:485065. doi: 10.1155/2015/485065.
7. Lewis RA, von Wolff K, Tetz M, et al. Canaloplasty: circumferential viscodilation and tensioning of Schlemm canal using a flexible microcatheter for the treatment of open-angle glaucoma in adults: two-year interim clinical study results. *J Cataract Refract Surg*. 2009;35:814-24.
8. Lewis RA, von Wolff K, Tetz M, et al. Canaloplasty: Three-year results of circumferential viscodilation and tensioning of Schlemm canal using a microcatheter to treat open-angle glaucoma. *J Cataract Refract Surg*. 2011;37:682-90.
9. Grieshaber MC, Pienaar A, Olivier J, Stegmann R. Canaloplasty for primary open-angle glaucoma: long-term outcome. *Br J Ophthalmol*. 2010;94:1478-82.
10. Grieshaber MC, Fraenkl S, Schoetzau A, et al. Circumferential viscocanalostomy and suture canal distension (canaloplasty) for whites with open-angle glaucoma. *J Glaucoma*. 2011;20:298-302.
11. Grieshaber MC, Pienaar A, Olivier J, et al. Comparing two tensioning suture sizes for 360 degrees viscocanalostomy (canaloplasty): a randomised controlled trial. *Eye (Lond)*. 2010;24:1220-6.
12. Arthur SN, Cantor LB, WuDunn D, et al. Efficacy, safety, and survival rates of IOP-lowering effect of phacoemulsification alone or combined with canaloplasty in glaucoma patients. *J Glaucoma*. 2014;23:316-20.
13. Bull H, von Wolff K, Körber N, et al. Three-year canaloplasty outcomes for the treatment of open-angle glaucoma: European study results. *Graefes Arch Clin Exp Ophthalmol*. 2011;249:1537-45.
14. Tetz M, Koerber N, Shingleton BJ, et al. Phacoemulsification and intraocular lens implantation before, during, or after canaloplasty in eyes with open-angle glaucoma: 3-year results. *J Glaucoma*. 2015;24:187-94.
15. Koerber NJ. Canaloplasty in one eye compared with viscocanalostomy in the contralateral eye in patients with bilateral open-angle glaucoma. *J Glaucoma*. 2012;21:129-34.
16. Brüggemann A, Despouy JT, Wegent A, et al. Intraindividual comparison of Canaloplasty versus trabeculectomy with mitomycin C in a single-surgeon series. *J Glaucoma*. 2013;22:577-83.
17. Ayyala RS, Chaudhry AL, Okogbaa CB, et al. Comparison of surgical outcomes between canaloplasty and trabeculectomy at 12 months' follow-up. *Ophthalmology*. 2011;118:2427-33.
18. Matlach J, Freiberg FJ, Leippi S, et al. Comparison of phacotrabeculectomy versus phacocanaloplasty in the treatment of patients with concomitant cataract and glaucoma. *BMC Ophthalmol*. 2013;29:13.1. doi: 10.1186/1471-2415-13-1.
19. Rekas M, Byszewska A, Petz K, et al. Canaloplasty versus non-penetrating deep sclerectomy - a prospective, randomised study of the safety and efficacy of combined cataract and glaucoma surgery; 12-month follow-up. *Graefes Arch Clin Exp Ophthalmol*. 2015;253:591-9.
20. Voykov B, Szurman P, Dimopoulos S, et al. Micro-invasive suture trabeculectomy after canaloplasty: preliminary results. *Clin Experiment Ophthalmol*. 2014;15. doi: 10.1111/ceo.12482.
21. Grieshaber MC, Pienaar A, Olivier J, et al. Clinical evaluation of the aqueous outflow system in primary open-angle glaucoma for canaloplasty. *Invest Ophthalmol Vis Sci*. 2010;51:1498-504.
22. Klink T, Panidou E, Kanzow-Terai B, et al. Are there filtering blebs after canaloplasty? *J Glaucoma*. 2012;21:89-94.
23. Melamed S, Ben Simon GJ, Goldenfeld M, et al. Efficacy and safety of gold micro shunt implantation to the supraciliary space in patients with glaucoma: a pilot study. *Arch Ophthalmol*. 2009;127:264-9.
24. Agnifili L, Costagliola C, Figus M, et al. Histological findings of failed gold micro shunts in primary open-angle glaucoma. *Graefes Arch Clin Exp Ophthalmol*. 2012;250:143-9.
25. Rekas M, Pawlik B, Grala B, et al. Clinical and morphological evaluation of gold micro shunt after unsuccessful surgical treatment of patients with primary open-angle glaucoma. *Eye (Lond)*. 2013;27:1214-7.
26. Spiegel D, Kobuch K. Trabecular meshwork bypass tube shunt: initial case series. *Br J Ophthalmol*. 2002;86:1228-31.
27. Spiegel D, Wetzel W, Haffner DS, et al. Initial clinical experience with the trabecular micro-bypass stent in patients with glaucoma. *Adv Ther*. 2007;24:161-70.
28. Kaplowitz K, Schuman JS, Loewen NA. Techniques and outcomes of minimally invasive trabecular ablation and bypass surgery. *Br J Ophthalmol*. 2014;98:579-85.
29. Belovay GW, Naqi A, Chan BJ, et al. Using multiple trabecular micro-bypass stents in cataract patients to treat open-angle glaucoma. *J Cataract Refract Surg*. 2012;38:1911-7.

30. Buchacra O, Duch S, Milla E, et al. One-year analysis of the iStent trabecular microbypass in secondary glaucoma. *Clin Ophthalmol.* 2011;5:321-6.
31. Samuelson TW, Katz LJ, Wells JM, et al. US iStent Study Group. Randomized evaluation of the trabecular micro-bypass stent with phacoemulsification in patients with glaucoma and cataract. *Ophthalmology.* 2011;118:459-67.
32. Craven ER, Katz LJ, Wells JM, et al. iStent Study Group. Cataract surgery with trabecular micro-bypass stent implantation in patients with mild-to-moderate open-angle glaucoma and cataract: two-year follow-up. *J Cataract Refract Surg.* 2012;38:1339-45.
33. Fea AM. Phacoemulsification versus phacoemulsification with micro-bypass stent implantation in primary open-angle glaucoma: randomized double-masked clinical trial. *J Cataract Refract Surg.* 2010;36:407-12.
34. Spiegel D, Wetzel W, Neuhann T, et al. Coexistent primary open-angle glaucoma and cataract: interim analysis of a trabecular micro-bypass stent and concurrent cataract surgery. *Eur J Ophthalmol.* 2009;19:393-9.
35. Arriola-Villalobos P, Martínez-de-la-Casa JM, Díaz-Valle D, et al. Combined iStent trabecular micro-bypass stent implantation and phacoemulsification for coexistent open-angle glaucoma and cataract: a long-term study. *Br J Ophthalmol.* 2012;96:645-9.
36. Bayraktar Ş, Yılmaz ÖF, Mert S, ve ark. Açık açılı glokomda trabeküler bypass (Glaukos İstent uygulaması). *Glo-Kat* 2008;3:69-75.
37. Fernández-Barrientos Y, García-Feijoó J, Martínez-de-la-Casa JM, et al. Fluorophotometric study of the effect of the glaukos trabecular microbypass stent on aqueous humor dynamics. *Invest Ophthalmol Vis Sci.* 2010;51:3327-32.
38. Bahler CK, Hann CR, Fjield T, et al. Second-generation trabecular meshwork bypass stent (iStent inject) increases outflow facility in cultured human anterior segments. *Am J Ophthalmol.* 2012;153:1206-13.
39. Voskanyan L, García-Feijoó J, Belda JI, et al; Synergy Study Group. Prospective, unmasked evaluation of the iStent® inject system for open-angle glaucoma: synergy trial. *Adv Ther.* 2014;31:189-201.
40. Fea AM, Belda JI, Rekas M, et al. Prospective unmasked randomized evaluation of the iStent inject (®) versus two ocular hypotensive agents in patients with primary open-angle glaucoma. *Clin Ophthalmol.* 2014;8:875-82.
41. Minckler DS, Baerveldt G, Alfaro MR, et al. Clinical results with the Trabectome for treatment of open-angle glaucoma. *Ophthalmology.* 2005;112:962-7.
42. Minckler D, Mosaed S, Dustin L, et al. Trabectome Study Group. Trabectome (trabectectomy-internal approach): Additional experience and extended follow-up. *Trans Am Ophthalmol Soc* 2008;106:149-59.
43. Maeda M, Watanabe M, Ichikawa K. Evaluation of trabectome in open-angle glaucoma. *J Glaucoma* 2013;22:205-8.
44. Francis BA, Minckler, Dustin L, et al. Combined cataract extraction and trabectotomy by the internal approach for coexisting cataract and open-angle glaucoma: initial results. *J Cataract Refract Surg.* 2008;34:1096-103.
45. Ahuja Y, Ma Khin Pyi S, Malihi M, et al. Clinical results of Ab Interno trabectotomy using the trabectome for open -angle glaucoma: The Mayo Clinic Series in Rochester, Minnesota. *Am J Ophthalmol.* 2013;156:927-35.
46. Jea SY, Francis BA, Vakili G, et al. Ab Interno trabectectomy versus trabectotomy for open-angle glaucoma. *Ophthalmology.* 2012;119:36-42.
47. Jea SY, Mosaed S, Vold SD, et al. Effect of a failed trabectome on subsequent trabectectomy. *J Glaucoma.* 2012;21:71-5.
48. Wang Q, Harasymowycz P. Goniopuncture in the treatment of short-term post-Trabectome intraocular pressure elevation: a retrospective case series study. *J Glaucoma.* 2013;22:17-20.
49. Vold SD, Dustin L; Trabectome Study Group. Impact of laser trabectoplasty on Trabectome® outcomes. *Ophthalmic Surg Lasers Imaging.* 2010;41:443-51.
50. Ahuja Y, Malihi M, Sit AJ. Delayed-onset symptomatic hyphema after ab interno trabectotomy surgery. *Am J Ophthalmol.* 2012;154:476-80.
51. Ting JL, Damji KF, Stiles MC; Trabectome Study Group. Ab interno trabectectomy: outcomes in exfoliation versus primary open-angle glaucoma *J Cataract Refract Surg.* 2012;38:315-23.
52. Babighian S, Rapizzi E, Galan A. Efficacy and safety of ab interno excimer laser trabectotomy in primary open-angle glaucoma: two years of follow-up. *Ophthalmologica.* 2006;220:285-90.
53. Babighian S, Caretti L, Tavolato M, et al. Excimer laser trabectotomy vs 180 degrees selective laser trabectoplasty in primary open-angle glaucoma. A 2-year randomized, controlled trial. *Eye (Lond).* 2010;24:632-8.
54. Töteberg-Harms M, Ciechanowski PP, et al. One-year results after combined cataract surgery and excimer laser trabectotomy for elevated intraocular pressure. *Ophthalmologie.* 2011;108:733-8.
55. Töteberg-Harms M, Hanson JV, Funk J. Cataract surgery combined with excimer laser trabectotomy to lower intraocular pressure: effectiveness dependent on preoperative IOP. *BMC Ophthalmol.* 2013;24:13:24.
56. Camras LJ, Yuan F, Fan S, et al. A novel Schlemm's Canal scaffold increases outflow facility in a human anterior segment perfusion model. *Invest Ophthalmol Vis Sci.* 2012;53:6115-21.
57. Gulati V, Fan S, Hays CL, et al. A novel 8-mm Schlemm's canal scaffold reduces outflow resistance in a human anterior segment perfusion model. *Invest Ophthalmol Vis Sci.* 2013;54:1698-704.
58. Hays CL, Gulati V, Fan S, et al. Improvement in outflow facility by two novel microinvasive glaucoma surgery implants. *Invest Ophthalmol Vis Sci.* 2014;55:1893-900.
59. Johnstone MA, Saheb H, Ahmed II, et al. Effects of a Schlemm canal scaffold on collector channel ostia in human anterior segments. *Exp Eye Res.* 2014;119:70-6.
60. Hoeh H, Ahmed II, Grisanti S, et al. Early postoperative safety and surgical outcomes after implantation of a suprachoroidal micro-stent for the treatment of open-angle glaucoma concomitant with cataract surgery. *J Cataract Refract Surg.* 2013;39:431-7.
61. Hoeh H, Vold SD, Ahmed IK, et al. Initial clinical experience with the CyPass Micro-Stent: safety and surgical outcomes of a novel supraciliary microstent. *J Glaucoma.* 2014;9.
62. Lewis RA. Ab interno approach to the subconjunctival space using a collagen glaucoma stent. *J Cataract Refract Surg.* 2014;40:1301-6.
63. Condon GP, Moster MR. Minimizing the invasiveness of traditional trabectotomy surgery. *J Cataract Refract Surg.* 2014;40:1307-12.
64. Riss I, Batlle J, Pinchuk L, et al. One-year results on the safety and efficacy of the InnFocus MicroShunt™ depending on placement and concentration of mitomycin C. *J Fr Ophtalmol.* 2015;38:855-60.
65. Hong J, Xu J, Wei A, et al. Spectral-domain optical coherence tomographic assessment of Schlemm's canal in Chinese subjects with primary open-angle glaucoma. *Ophthalmology.* 2013;120:709-15.