

İntravitreal Deksametazon İmplant (Ozurdex®) Uygulamasının Göz İçi Basıncı ve Ön Kamera Açısına Etkileri

The Effects of Intravitreal Dexamethasone Implant (Ozurdex®) on Intraocular Pressure and Anterior Chamber Angle

Hatice AYHAN GÜLER¹, Nurgül ÖRNEK², Tevfik OĞUREL³, Mehmet Erhan YUMUŞAK³,
Nesrin BÜYÜKTORTOP GÖKÇİNAR³, Kemal ÖRNEK⁴

ÖZ

Amaç: İntravitreal deksametazon enjeksiyonunun göz içi basıncı (GİB) ve ön kamara açısı (ÖKA) üzerine etkisini incelemek.

Gereç ve Yöntem: Otuz sekiz hastanın 40 gözü incelendi. Hastaların yaş ortalaması 61.39 yıl (aralık: 36-83) olup, %63.2'i kadın, %36.8'i erkekti. %70'i retina ven tıkanıklığı, %20'i diabet, %7.5'i arka üveit ve %2.5'i psödofovakik makula ödemi olgusuydu. GİB Goldmann applanasyon tonometresi ile ölçüldü. GİB ve gonyoskopik muayene enjeksiyondan önce ve enjeksiyondan sonra 1.hafta, 1. 3. ve 6. aylarda ölçüldü. Spektral domain optik koherans tomografi (OKT) enjeksiyon öncesi ve sonrası 1. ay, 3. ay ve 6. ay da üst, nazal, alt, temporal kadrantlardan alındı. OKT ile ön kamara açısı derecesi (ÖKA), trabeküler iris yüzey alanı (TİYA500) ve açı açılma mesafesi (AAM500) ölçüldü.

Bulgular: Enjeksiyon yapılan gözlerin GİB'ı enjeksiyon öncesi, enjeksiyon sonrası 1. hafta, 1. ve 3. aylardakine göre anlamlı düşük saptandı (sırasıyla $p=0.004$, $p=0.002$, $p=0.003$). Enjeksiyon sonrası 6. ay ile enjeksiyon öncesi arasında ortalama GİB değerleri açısından anlamlı fark izlenmedi. Nazal kadranda enjeksiyon öncesi ve sonrası 1. haftadaki gonyoskopik derece, enjeksiyon sonrası 3. ve 6. aylara göre anlamlı yüksek saptandı ($p=0.007$, $p=0.006$; $p=0.008$, $p=0.008$). Gonyoskopide diğer kadrantlarda anlamlı fark saptanmadı. Nazal kadranda OKT-ÖKA'nın enjeksiyon sonrası 3. ve 6. aydaki değerleri, enjeksiyon öncesi ve sonrası 1. aya göre anlamlı dar saptandı ($p=0.008$, $p=0.008$; $p=0.009$, $p=0.008$). Üst kadranda göz kapağı güvenilir ölçüm alınmasına engel olmuştur. Uygulama yapılan gözlerin alt kadrant 3. ve 6. aylardaki OKT-AAM500 ve TİYA500 sonucu enjeksiyon öncesinden anlamlı olarak düşük saptanmıştır ($p=0.002$, $p=0.004$; $p=0.005$, $p=0.001$).

Sonuç: İntravitreal deksametazon enjeksiyonu sonrası göz içi basıncı artabilir fakat çoğu olguda medikal tedaviyle kontrol altına alınabilir. Enjeksiyon sonrası gonyoskopide ve OKT'de bazı kadrantlarda ön kamara açısında daralma olabilir.

Anahtar Kelimeler: intravitreal deksametazon implant, göz içi basıncı, ön kamara açısı, gonyoskopi.

ABSTRACT

Purpose: To investigate the effects of intravitreal dexamethasone injection on intraocular pressure (IOP) and anterior chamber angle (ACA).

Materials and Methods: Forty eyes of 38 patients were studied. The mean age of the patients was 61.39 years (range: 36-83), 63.2% female and 36.8% male. 70% were retinal vein occlusion, 20% were diabetic, 7.5% were posterior uveitis and 2.5% were pseudophakic macular edema. IOP was measured by Goldman applanation tonometry. IOP and gonioscopic examination were performed before and after injection on the 1st week 1st, 3rd, and 6th months. Spectral domain optic coherence tomography (OCT) was performed on the superior, nasal, inferior, temporal quadrants before and after injection on the 1st, 3rd, and 6th months. Anterior chamber angle (ACA), trabecular iris surface area (TISA500) and angle opening distance (AOD500) were measured by OCT.

*2017 TOD 51.Ulusal Kongresi'nde sunulmuştur. (24-29 Ekim)

- 1- Uz. Dr., Bayburt Devlet Hastanesi, Göz Kliniği, Bayburt, Türkiye
- 2- Doç. Dr., Kırıkkale Üniversitesi Tıp Fakültesi, Göz Hastalıkları, Kırıkkale, Türkiye
- 3- Yrd. Doç. Dr., Kırıkkale Üniversitesi Tıp Fakültesi, Göz Hastalıkları, Kırıkkale, Türkiye
- 4- Prof. Dr., Kudret Göz Hastanesi, Ankara, Türkiye

Geliş Tarihi - Received: 11.12.2017

Kabul Tarihi - Accepted: 04.05.018

Glo-Kat 2018; 13: 110-116

Yazışma Adresi / Correspondence Address:

Hatice AYHAN GÜLER
Bayburt Devlet Hastanesi, Göz Hastalıkları, Bayburt, Türkiye

Phone: +90 536 885 4311

E-mail: hatice_ayhanguler@hotmail.com

Results: The mean IOP at baseline was significantly lower than the mean IOP in first week, first month and third months after injections ($p= 0.004$, $p= 0.002$, $p= 0.003$). There was no significant difference between the mean IOP in sixth months after injection and the mean IOP at baseline. The gonioscopic grade at baseline and at the 1st week after injection were significantly higher than gonioscopic grade at the 3rd and 6th months after injection in the nasal quadrant ($p= 0.007$, $p= 0.006$, $p= 0.008$, $p= 0.008$). No significant difference was found for gonioscopy in other quadrants. In nasal quadrant the values of OCT-ACA at 3th and 6th months post-injection were significantly narrower than the values of OCT-ACA at baseline and 1st month post-injection ($p= 0.008$, $p= 0.008$, $p= 0.009$, $p= 0.008$). Because of eyelid no reliable measurement was obtained in superior quadrant. The values of OCT-AOD500 and TISA500 at the 3rd and 6th months post-injection were significantly lower than the values of OCT-AOD500 and TISA500 at baseline in the inferior quadrant ($p= 0.002$, $p= 0.004$, $p= 0.005$, $p= 0.001$).

Conclusion: Intraocular pressures may increase after intravitreal dexamethasone injection, But most cases may be controlled by medical treatment. After injection anterior chamber angle can be narrowed in some quadrants by OCT and gonioscopy.

Key Words: Intravitreal dexamethasone implant, intraocular pressure, anterior chamber angle, gonioscopy.

GİRİŞ

Retina vasküler tıkanıklık ve diabette görme kaybına yol açan en önemli sebeplerin başında makula ödemi gelmektedir. İntravitreal triamsinolon (İVTA), intravitreal anti VEGF ve intravitreal deksametazon implant makula ödemi tedavisinde kullanılmaktadır. İntravitreal kortikosteroidler makula ödemi tedavisinde, sistemik yan etkileri minimumda tutarak, hedef dokuda yüksek lokal ilaç konsantrasyonlarını sağlayabilmesi nedeniyle son yıllarda popülerlik kazanmaktadır.

İVTA ile göz içi basınç artışı, katarakt gelişimi gibi ciddi komplikasyonlar gözlenmektedir. İntravitreal deksametazon implant uygulamasının göz içi basıncına ve ön kamara açısına etkisini incelemek için bu çalışma amaçlandı.

GEREÇ VE YÖNTEM

Araştırma kapsamında intravitreal deksametazon implant (Ozurdex®, Allergan) uygulanan 38 hastanın 40 gözü incelendi. İncelenen hastaların yaş ortalaması 61.39 ± 12.08 yıl (aralık: 36-83) olup, %63.2'si kadın, %36.8'i erkekti. İntravitreal deksametazon implantı uygulanan 40 gözün %47.5'i sağ, %52.5'i ise sol gözdü. Hastaların %42.5'i (17) retina ven dal tıkanıklığı, %27.5'i (11) ven kök tıkanıklığı, %20'i (8) diabetik makula ödemi, %7.5'i (3) arka üveit ve %2.5'i (1) psödofakik makula ödemi idi. Bu prospektif klinik çalışmaya, Eylül 2015 - Eylül 2016 tarihleri arasında Kırıkkale Üniversitesi Göz Hastalıkları polikliniğine başvuran ve retina ven tıkanıklığı tanısı koyulan hastalar dahil edildi. Kırıkkale Üniversitesi Etik Kurulundan etik kurul onayı alındı. Çalışma, Helsinki Deklarasyonu ile uyumlu olarak gerçekleştirildi. Kornea opasitesi olanlar, 18 yaşından küçük ve 80 yaşından büyük hastalar, gebeler ve glokomu olanlar çalışmaya alınmadı. Hastaların tam oftalmolojik muayeneleri yapıldı. En iyi düzeltilmiş görme keskinliği, göz içi basıncı (GİB) ölçümü, biyomikroskopik muayene, fundus muayenesi ve optik koherens tomografi (OKT) ile makula kalınlık ölçümü her vizitte yapıldı. Tedavi öncesi her hastaya fundus floresein anjiyografi (FFA) (Canon CF-1®, Japan) çekildi. Göz içi basıncı (GİB), enjeksiyondan önce ve intravitreal enjeksiyondan 1. 3. ve 6. ay sonra Goldman apla-

nasyon tonometri (CSO®, İtalya) ile ölçüldü. Her hastaya gonyoskopik muayene yapıldı. Gonyoskopik değerlendirme enjeksiyon öncesi ve enjeksiyon sonrası 1. hafta, 1. ay, 3. ay ve 6. ay da karanlık poliklinik odasında yapıldı. Gonyoskopide 4 kadranda; üst, nazal, alt ve temporalde değerlendirildi. Shaffer sistemi kullanılarak derecelendirildi. Hastaların spektral OKT (Retinascan Advanced RS-3000; NIDEK) ile santral makula kalınlığı ve ön segment açısı ölçümleri yapıldı. OKT ile iridokorneal açı değerlendirilmesinde ön kamarada açısı (ÖKA), trabeküler iris yüzey alanı (TİYA 500), ve açı açılma mesafesi (AAM500) ölçümleri yapıldı. OKT ölçümleri enjeksiyon öncesi, enjeksiyon sonrası 1. ay, 3. ay ve 6. ayda yapıldı.

Pupil dilatasyonu sağlandıktan sonra biyomikroskopik muayeneye göre katarakt derecelendirmesi için LOCS 3 (lens opacities classification system 3) sınıflaması kullanıldı. Bu sınıflamaya göre katarakt türleri nükleer, kortikal arka subkapsüler katarakt olarak 3 sınıfa ayrılmıştır. Nükleer katarakt renk ve opaklaşmaya göre NO1-NC1 den NO6-NC6 ya kadar 6 evreye ayrılmıştır. Kortikal katarakt C1'den C5'e kadar 5 evreye ayrılmıştır. Arka subkapsüler katarakt P1'den P5'e kadar 5 evreye ayrılmıştır. Katarakt derecelendirmesi enjeksiyon öncesi, enjeksiyon sonrası 1. ay, 3. ay ve 6. ay yapıldı

BULGULAR

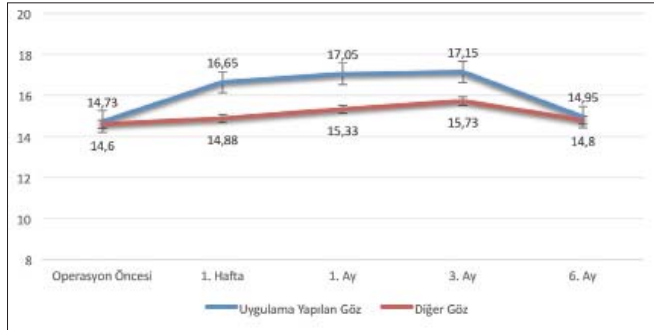
İntravitreal deksametazon implant uygulaması yapılan gözlerin enjeksiyon öncesi ile enjeksiyon sonrası 1. hafta, 1. ve 3. aylar arasında göz içi basıncı açısından istatistiksel olarak anlamlı fark saptandı (sırayla $p= 0.004$, $p= 0.002$, $p= 0.003$). Enjeksiyon sonrası 6. ay ile enjeksiyon öncesi arasında istatistiksel olarak anlamlı fark izlenmedi. Yapılan post-hoc ikili karşılaştırmalar sonucu uygulama yapılan gözlerin enjeksiyon sonrası 1. hafta 1. ve 3. aylardaki göz içi basıncı enjeksiyon öncesinden anlamlı olarak yüksekti. Uygulama yapılmayan diğer gözlerde ise enjeksiyon öncesi ile enjeksiyon sonrası 1. , 3. ve 6. aylar arasında göz içi basıncı açısından istatistiksel olarak anlamlı bir fark saptanmadı ($p>0.05$) (Tablo 1). İntravitreal deksametazon enjeksiyonu yapılan

Tablo 1. Uygulama Yapılan ve Yapılmayan Diğer Göz Arasında Farklı Zamanlardaki Ortalama Göz İçi Basıncının Dağılımı ve Kendi İçinde Zamanla Ortalama Göz İçi Basıncındaki Değişim

Ölçüm Yapılan Zaman	Göz İçi Basıncı (TO APP)		p**
	Uygulama Yapılan Göz	Diğer Göz	
	±S	±S	
Enjeksiyon Öncesi	14,7±3,5 (8-20) ^{bed}	14,6±3,5 (8-20)	0,462
1. Hafta	16,6±4,2 (10-30)	14,8±3,0 (10-22)	0,001
1. Ay	17,0±4,4 (9-28)	15,3±3,8 (8-28)	0,005
3. Ay	17,1±6,6 (8-42)	15,7±3,4 (10-24)	0,112
6. Ay	14,9±4,4 (10-35)	14,8±2,5 (10-20)	0,037
p*	0,019	0,132	

Ortalama±Standart sapma; *Friedman Testi; **Wilcoxon İşaretli Sıralar Testi
bPost-hoc ikili karşılaştırmada “1.hafta” ile istatistiksel olarak anlamlı fark saptandı (p=0,004)
cPost-hoc ikili karşılaştırmada “1. Ay” ile istatistiksel olarak anlamlı fark saptandı (p=0,002)
dPost-hoc ikili karşılaştırmada “3. Ay” ile istatistiksel olarak anlamlı fark saptandı (p=0,003)
Parantez içinde maximum ve minimum göz içi basıncı değerleri belirtilmiştir.

gözlerle uygulama yapılmayan diğer gözlerin enjeksiyon öncesi ve enjeksiyon sonrası 1. hafta, 1. ay, 3. ay ve 6. aydaki göz içi basıncındaki değişimleri grafiksel olarak gösterilmiştir (Şekil 1).

**Şekil 1.** Göz içi basıncı

İntravitreal deksametazon implant uygulaması yapılan gözlerle enjeksiyon yapılmayan gözler arasında enjeksiyon sonrası 1. hafta, 1. ay, 6. ayda göz içi basıncı açısından istatistiksel olarak anlamlı fark saptandı (sırasıyla p= 0.001, p= 0.005, p= 0.037). Uygulama yapılan gözlerin enjeksiyon sonrası 1. hafta, 1. ay ve 6. aydaki göz içi basınçları uygulama yapılmayan gözlerden anlamlı olarak yüksekti (Tablo 1).

Hastaların enjeksiyon öncesi ve enjeksiyon sonrası 1. hafta, 1. ay, 3. ay ve 6. ay gonyoskopik muayeneleri üst, nazal, alt ve temporal kadrantlarda değerlendirilmiştir. Nazal kadranda enjeksiyon öncesi ve enjeksiyon sonrası 1. haftadaki gonyoskopi derecesi, enjeksiyon sonrası 3. ve 6. aylara göre istatistiksel olarak anlamlı yüksek saptanmıştır. Gonyoskopinin diğer kadrantlarında istatistiksel anlamlı fark saptanmamıştır (Tablo 2).

Tablo 2. Uygulama Yapılan Gözün Farklı Zamanlardaki Ön Kamara Açısının Gonyoskopik Değerlendirilmesi

Ölçüm Yapılan Zaman	Gonyoskopik Muayene			
	Süperior	Nazal	İnferior	Temporal
	±S	±S	±S	±S
Enjeksiyon Öncesi	2,55±0,50	2,68±0,47 ^{de}	2,73±0,55	2,78±0,48
1. Hafta	2,65±0,53	2,73±0,51 ^{de}	2,65±0,53	2,78±0,48
1. Ay	2,53±0,55	2,62±0,54	2,62±0,59	2,62±0,49
3. Ay	2,55±0,50	2,45±0,50	2,50±0,51	2,62±0,49
6. Ay	2,55±0,50	2,55±0,50	2,60±0,50	2,62±0,49
p*	0,598	0,010	0,073	0,070

Ortalama±Standart sapma; *Friedman Testi; **Wilcoxon İşaretli Sıralar Testi
dPost-hoc ikili karşılaştırmada “3. Ay” ile istatistiksel olarak anlamlı fark saptandı
ePost-hoc ikili karşılaştırmada “6. Ay” ile istatistiksel olarak anlamlı fark saptandı

OKT ile ön kamarada açılı ölçümleri (OKT-ÖKA) de üst, nazal, alt ve temporal kadranlarda yapılmıştır. Nazal OKT ile ön kamarada açılı ölçümünde enjeksiyon sonrası 3. ve 6. aydaki açılı değerleri, enjeksiyon öncesi ve enjeksiyon sonrası 1. aya göre istatistiksel olarak anlamlı düzeyde dar saptanmıştır ($p=0.029$). OKT ile alt kadranda da ön kamarada açılı ölçümünde enjeksiyon sonrası 3. ve 6. ay, enjeksiyon öncesi açılıya göre dar saptanmıştır ($p=0.016$) (Tablo 3). Nazalde hem gonyoskopide hem OKT’de daralma saptanmıştır.

Uygulama yapılan gözlerde OKT-AAM500’de alt kadranda enjeksiyon öncesi ile enjeksiyon sonrası 1., 3. ve 6. aylar arasında istatistiksel olarak anlamlı fark saptandı ($p=0.014$). Uygulama yapılan gözlerin alt kadranda 3. ve 6. aylardaki OKT-AAM500 sonucu enjeksiyon öncesinden anlamlı olarak düşüktü (sırasıyla $p=0.002$, $p=0.004$) (Tablo 4).

Uygulama yapılan gözlerde OCT-TİYA500’de alt kadranda enjeksiyon öncesi, enjeksiyon sonrası 1., 3. ve 6. aylar arasında istatistiksel olarak anlamlı fark saptandı ($p<0,006$). Uygulama yapılan gözlerin alt kadranda 1., 3. ve 6. aylardaki OKT-TİYA500 sonucu enjeksiyon öncesinden anlamlı olarak düşüktü. (sırasıyla $p=0.003$, $p=0.005$, $p=0.001$) (Tablo 5).

Diğer taraftan uygulama yapılan gözlerde OKT-AAM500’de ve TİYA500’de üst, nazal ve temporalde enjeksiyon öncesi, enjeksiyon sonrası 1., 3. ve 6. aylar arasında istatistiksel olarak anlamlı fark saptanmadı ($p>0,05$) (Tablo 4-5).

Uygulama yapılmayan gözlerde ise; OKT-AAM500 ve TİYA500’de üst, nazal, alt ve temporalde enjeksiyon öncesiyle, enjeksiyon sonrası 1., 3. ve 6. aylar arasında istatistiksel olarak anlamlı fark saptanmadı ($p>0,05$) (Tablo 4-5).

Araştırma kapsamında incelenen 40 gözün %42,5’i ($n=17$) psödo fak iken %20’sinin kortikal ($n=8$), yine %20’sinin ($n=8$) nükleer ve %17,5’inin ($n=7$) arka subkapsüler kataraktı vardı. Araştırma kapsamında incelenen gözlerin operasyon öncesi, operasyon sonrası 1., 3. ve 6. aylar arasında katarakt evresi açısından istatistiksel olarak anlamlı fark saptandı ($p<0,05$). Ortalama katarakt evresi enjeksiyon öncesi 1,48, enjeksiyon sonrası 1. ayda 1,83, enjeksiyon sonrası 3. ayda 2,22, enjeksiyon sonrası 6. ayda 2,59 saptandı. Anlamlı farkın operasyon öncesiyle operasyon sonrası 3. ve 6. aylar arasında (sırasıyla $p=0,002$, $p<0,001$) ve operasyon sonrası 1. ay ile operasyon sonrası 3. ve 6. aylar arasında (sırasıyla $p=0,007$, $p<0,001$) olduğu görüldü. Operasyon sonrası 3. ve 6. aylardaki katarakt evresi operasyon öncesinden ve operasyon sonrası 1. aydan anlamlı olarak yüksekti.

Tablo 3. Uygulama Yapılan ve Diğer Göz Arasında Farklı Zamanlardaki OKT-ÖKA Sonuçlarının Dağılımı ve Kendi İçinde Zamanla OKT-ÖKA Sonuçlarındaki Değişim

OKT-ÖKA		Enjeksiyon Öncesi	1. Ay	3. Ay	6. Ay	p*
		$\bar{X}\pm S$	$\bar{X}\pm S$	$\bar{X}\pm S$	$\bar{X}\pm S$	
Üst	Uygulanan Göz	26,02±6,25	25,33±5,80	26,00±5,81	25,94±6,85	0,140
	Diğer Göz	25,26±5,56	23,31±5,54	24,06±7,24	24,00±6,94	0,140
	p**	0,297	0,149	0,668	0,924	
Nazal	Uygulanan Göz	27,34±6,45 ^{cd}	27,22±6,51 ^{cd}	25,80±6,01	25,69±6,25	0,029
	Diğer Göz	27,30±7,46 ^d	26,95±7,30	25,59±6,70	25,19±6,36	0,030
	p**	0,563	0,666	0,830	0,692	
Alt	Uygulanan Göz	29,34±7,18 ^{cd}	28,53±7,45	27,81±7,68	27,87±7,53	0,016
	Diğer Göz	26,98±7,80	26,06±6,84	27,35±8,17	26,90±8,14	0,542
	p**	0,056	0,332	0,675	0,945	
Temporal	Uygulanan Göz	27,68±8,56	27,80±6,24	27,70±7,51	27,16±7,99	0,470
	Diğer Göz	25,30±7,13	26,05±6,80	25,24±7,60	24,33±6,91	0,112
	p**	0,068	0,114	0,010	0,103	

\bar{X} : Ortalama±Standart sapma; *Friedman Testi; **Wilcoxon İşaretili Sıralar Testi
^cPost-hoc ikili karşılaştırmada “3. Ay” ile istatistiksel olarak anlamlı fark saptandı
^dPost-hoc ikili karşılaştırmada “6. Ay” ile istatistiksel olarak anlamlı fark saptandı

Tablo 4. Uygulama Yapılan ve Diğer Göz Arasında Farklı Zamanlardaki OKT-AAM500 Sonuçlarının Dağılımı ve Kendi İçinde Zamanla OKT-AAM500 Sonuçlarındaki Değişim

OKT-AAM500		Enjeksiyon Öncesi	1. Ay	3. Ay	6. Ay	p*
$\bar{X} \pm S$		$\bar{X} \pm S$	$\bar{X} \pm S$	$\bar{X} \pm S$	$\bar{X} \pm S$	
Üst	Uygulanan Göz	497,3±150,6	481,7±128,9	517,9±155,3	496,1±165,2	0,135
	Diğer Göz	481,5±134,3	443,1±120,2	477,8±156,5	441,6±165,8	0,081
	p**	0,391	0,079	0,896	0,943	
Nazal	Uygulanan Göz	541,6±168,8	536,5±164,9	508,3±152,1	505,9±148,5	0,161
	Diğer Göz	535,9±184,2	528,2±158,5	498,5±155,2	491,4±132,5	0,453
	p**	0,597	0,440	0,681	0,439	
Alt	Uygulanan Göz	588,2±177,5 ^{cd}	562,7±183,9	555,7±178,2	554,1±173,3	0,014
	Diğer Göz	536,7±200,6	504,6±156,1	547,4±199,1	501,4±187,2	0,058
	p**	0,031	0,352	0,681	0,432	
Temporal	Uygulanan Göz	549,6±217,2	531,6±135,2	542,4±178,4	539,8±181,9	0,841
	Diğer Göz	489,3±171,9	505,5±157,6	501,2±173,2	472,6±153,2	0,656
	p**	0,052	0,491	0,190	0,107	

\bar{X} : Ortalama±Standart sapma; *Friedman Testi; **Wilcoxon İşaretili Sıralar Testi
^cPost-hoc ikili karşılaştırmada “3. Ay” ile istatistiksel olarak anlamlı fark saptandı
^dPost-hoc ikili karşılaştırmada “6. Ay” ile istatistiksel olarak anlamlı fark saptandı

Tablo 5. Uygulama Yapılan ve Diğer Göz Arasında Farklı Zamanlardaki OKT-TİYA500 Sonuçlarının Dağılımı ve Kendi İçinde Zamanla OKT-TİYA500 Sonuçlarındaki Değişim

OKT-TİYA500		Enjeksiyon Öncesi	1. Ay	3. Ay	6. Ay	p*
$\bar{X} \pm S$		$\bar{X} \pm S$	$\bar{X} \pm S$	$\bar{X} \pm S$	$\bar{X} \pm S$	
Üst	Uygulanan Göz	0,19±0,06	0,18±0,05	0,20±0,06	0,19±0,06	0,325
	Diğer Göz	0,18±0,05	0,17±0,05	0,19±0,06	0,17±0,05	0,066
	p**	0,475	0,082	0,779	0,943	
Nazal	Uygulanan Göz	0,21±0,07	0,20±0,07	0,19±0,06	0,19±0,06	0,252
	Diğer Göz	0,21±0,06	0,20±0,06	0,19±0,06	0,18±0,06	0,320
	p**	0,610	0,491	0,992	0,194	
Alt	Uygulanan Göz	0,22±0,07 ^{bcd}	0,21±0,07	0,21±0,07	0,21±0,07	0,006
	Diğer Göz	0,20±0,08	0,20±0,09	0,21±0,07	0,20±0,07	0,076
	p**	0,031	0,603	0,464	0,491	
Temporal	Uygulanan Göz	0,21±0,08	0,20±0,06	0,20±0,07	0,21±0,07	0,834
	Diğer Göz	0,18±0,07	0,19±0,06	0,19±0,07	0,18±0,06	0,973
	p**	0,061	0,355	0,258	0,087	

\bar{X} : Ortalama±Standart sapma; *Friedman Testi; **Wilcoxon İşaretili Sıralar Testi
^bPost-hoc ikili karşılaştırmada “1. Ay” ile istatistiksel olarak anlamlı fark saptandı (p=0,003)
^cPost-hoc ikili karşılaştırmada “3. Ay” ile istatistiksel olarak anlamlı fark saptandı (p=0,005)
^dPost-hoc ikili karşılaştırmada “6. Ay” ile istatistiksel olarak anlamlı fark saptandı (p=0,001)

TARTIŞMA

Kortikosteroidler intraoküler inflamasyonu baskıladığı ve endotel hücre geçirgenliğini azalttığı için göz hastalıklarında kullanılmaktadır.¹ Retina ven tıkanıklığında oluşan maküla ödeminde kullanılacak olan yöntem hakkında net bir tedavi protokolü belirlenememektedir. Günümüzde intravitreal triamsinolon (İVTA), intravitreal anti VEGF ve en son

kullanıma girmiş olan intravitreal deksametazon implant retinal vasküler tıkanıklık tedavisinde kullanılmaktadır. İntravitreal kortikosteroidler, retinal vasküler hastalıklara bağlı maküla ödemi tedavisinde, sistemik yan etkileri minimumda tutarak, hedef dokuda yüksek lokal ilaç konsantrasyonlarını sağlayabilmesi nedeniyle son yıllarda popülerlik kazanmaktadır. Ancak İVTA ile göz içi basınç artışı, katarakt gelişimi

ve endoftalmi gibi ciddi komplikasyonlar gözlenmektedir.² İntravitreal triamsinolon asetonid enjeksiyonlarının yan etki ve komplikasyonlarının riskini azaltmak için yavaş salınımlı intravitreal deksametazon implantı geliştirilmiştir. Bin kırk sekiz hastayı içeren MEAD çalışmasında 10 mmHg üzerinde göz içi basıncı artışı, 0,7 mg kullanılan grupta %27,7, 0,35 mg kullanılan grupta %24,8 ve sham grubunda %3,7 oranında izlenmiştir. Göz içi basıncı artışı için medikal tedavi 0,7 mg olan grubun %41,5'inde, 0,35 mg alan grubun %37,6'sında ve sham grubunun %9,1'inde uygulanmıştır. Göz içi basınç artışı genellikle ilaçlarla kontrol edilebilmiş ya da tedavisiz kontrol altında tutulabilmiştir. Bir hasta glokom cerrahisi geçirmiştir.³ Bulut ve ark.⁴ çalışmasında hastaların %16,1'inde 25 mmHg'nin üzerinde bir göz içi basıncıyla karşılaşılmıştır. Basınç artışının erken dönemde ortaya çıktığını ve ikinci aydan sonra düştüğünü ve stabilize olduğunu belirtmişlerdir. İntravitreal deksametazon implant enjeksiyonu sonrası glokomun tedavisi için lazer veya cerrahi tedavi gereken hasta olmamıştır. Enjeksiyon sonrası göz içi basıncı birinci hafta ve birinci ayda yükselen yaklaşık %16'lık hasta grubunda, topikal antiglokomatöz ilaçlarla kontrol altına alınmıştır. Maggio ve ark.⁵ retina ven tıkanıklığı olan 43 gözün alındığı çalışmada, 12 hastada geçici göz içi basıncı artışı saptanmıştır (aralık: 20-32mmHg). Beş hastaya göz içi basıncı yüksekliği nedeniyle medikal tedavi uygulanmış, fakat başka ek girişim gerekmemiştir. Almanya'nın 70 semtinde gerçekleştirilen damar tıkanıklığı olan hastaların alındığı Grafe çalışmasında 75 hastanın (%13,2) göz içi basıncı 25 mmHg'nin üzerinde ölçülmüştür. Elli beş hastanın göz içi basıncı tek vizitte 25 mmHg'nin üzerinde saptanmış, 13 hastanın göz içi basıncı iki vizitte de 25 mmHg üzerinde izlenmiştir ve 7 hastanın üç vizitte de göz içi basıncı 25 mmHg üzerinde izlenmiştir. Hastaların %13'üne deksametazon implant öncesi, %39'una tedavi süresince medikal tedavi uygulanmıştır. Hastaların % 48'ine medikal tedavi gerekmemiştir. Dokuz hastaya laser trabeküloplastisi uygulanmıştır. Fakat hiç glokom cerrahisi gerekmemiştir.⁶ Retina ven tıkanıklığı olan 18 göze aralıklı olarak 3 deksametazon implant uygulanmıştır. Hastaların %50'sinde göz içi basınç artışı izlenmiş olup, medikal olarak kontrol altına alınabilmiştir.⁷

Ryder ve ark.⁸ posterior üveit ve retinal ven tıkanıklığına bağlı makula ödemi olan 22 göze intravitreal deksametazon uygulamış ve ortalama 23,5 ay takip etmişler. Enjeksiyon sonrası altıncı aydaki GİB enjeksiyon öncesine göre yüksek saptanmış fakat son takipteki GİB ile enjeksiyon öncesi GİB'leri arasında anlamlı fark saptanmamış. Dört hastaya (%18,2) medikal tedavi gerekmiş ve hiç glokom cerrahisi gerekmemiş. Małecka ve ark.'nın⁹ 36 retinal vasküler tıkanıklığı olan hastayla yaptığı çalışmada enjeksiyon sonrası 2. ayda %36 hastada göz içi basıncında artış saptanmıştır. Üç hasta tek antiglokomatöz ile, 3 hasta ise ikili antiglokomatöz ile tedavi edilmiştir. 6 ayda tüm hastaların göz içi basıncı 21 mmHg'nin altında ölçülmüş ancak üç hasta antigloko-

matoz ilaç kullanmaya devam etmiştir. 129 deksametazon uygulanan, 130 sham grubunun oluşturduğu retinal vasküler tıkanıklığı olan Çinli hastalarda yapılan çalışmada, en sık rastlanan komplikasyonun göz içi basınç artışı olduğu ve bu durumun topikal tedaviyle kontrol altına alınabildiği bildirilmiş. Enjeksiyon sonrası dördüncü ayda GİB'nin normal değerlerine döndüğü ve hiç glokom cerrahisi gerekmediği bildirilmiş.¹⁰

Çalışmalar intravitreal deksametazon enjeksiyonu sonrası göz içi basıncında artış olduğunu göstermektedir. Deksa-metazonun doz artışı ve tekrarlanması durumunda göz içi basıncının daha da arttığı izlenmektedir. Bu artışın ilk iki ayda daha belirgin olduğu ve iki-altı aylık süreçte göz içi basıncında düşüş izlendiği söylenebilir. Tüm çalışmaların ortak kanısı göz içi basıncının kolaylıkla kontrol altına alınabildiğidir. Devamlı medikal tedaviye ihtiyaç duyan hasta oranı azdır. Glokom cerrahisi ihtiyacı neredeyse hiç gerekmemiştir. Çalışmamızda beş hastaya (%12,5) medikal tedavi gerekmiştir ve medikal tedaviyle göz içi basıncı kontrol altına alınmıştır. Bir hastaya (%2,5) SLT yapılmıştır. Hiçbir hastada glokom cerrahisi gerekmemiştir.

Nazalde hem gonyoskopide hem OKT'de daralma saptanmıştır. Ön kamara açısının derecesi çeşitli faktörden etkilenmektedir. Bunlar pupil bloğunun derecesi, irisin ve siliyer cismin pozisyonu, lensin büyüklüğü ve arka kamaranın patolojileridir. Ön segment OKT ile üst ve alt kadranlardan açı ölçümü yapılırken göz kapağına müdahale etmek gerekebilir ve bu da açıda distorsiyona sebep olarak objektif ölçüm alınmasını güçleştirmektedir. Bizim çalışmamızda da göz kapağının etkisiyle özellikle üst kadran görüntü kalitesi diğer kadranlardan daha kötüdür. Alkın ve ark.¹¹ bevacizumab ve bevacizumab ile kombine triamsinolon uygulanan hastalarda enjeksiyon sonrası ilk gündeki OKT ön segment parametrelerindeki değişiklikleri araştırmışlar ve eş zamanda göz içi basıncı ölçmüşlerdir. Enjeksiyon sonrası 5. dakika, 1. saat ve 3. saat ön segment parametreleri incelenmiştir. Enjeksiyon sonrası 5. dakikada ön segment parametrelerinde daralma ve göz içi basıncında artış izlenmiş ve sonra normal değerlerine döndüğü izlenmiştir. Göz içi basıncının düştüğü andan birkaç dakika sonra OKT ön segment parametrelerinde de daralmanın ortadan kalktığı izlenmiştir. Enjeksiyon sonrası erken dönemde artan intravitreal hacim, göz içi basıncında artmaya sebep olmakta ve buna bağlı iridokorneal açı daralmaktadır. Bizim serimizde açı ölçümü enjeksiyondan en erken 1 hafta sonra yapılmış olup, bu mekanizma geçerli olmayabilir. Nazal kadrandaki daralma enjeksiyon sonrası 3. aydaki göz içi basınç artışına ve katarakt derecesinin artmasına bağlı olabilir. Altıncı aydaki nazal kadrandaki daralma katarakt derecesinin artışına bağlı olabilir.

Sonuç olarak intravitreal deksametazon enjeksiyonu sonrası göz içi basıncı artabilir fakat çoğu olguda medikal tedaviyle kontrol altına alınabilir ve çok nadiren glokom cerrahisi ge-

rekebilir. Yine enjeksiyon sonrası gonyoskopide ve OKT’de bazı kadranlarda ön kamara açısında daralma olabilir. Üst göz kapağının görüntüyü engellemesi veya göz kapağını açmaya çalışmak görüntü kalitesini olumsuz etkileyebilir veya açı distosiyonuna neden olabilir. İntravitreal deksametazon uygulamasının ön kamara açısı üzerine etkisini göstermek için daha fazla sayıda hasta içeren daha geniş çaplı çalışmalara ihtiyaç var.

KAYNAKLAR/REFERENCES

1. Machemer R, Sugita G, Tano Y. Treatment of intraocular proliferations with intravitreal steroids. *Trans Am Ophthalmol Soc.* 1979;77:171-80.
2. Ip MS, Scott IU, Van Veldhuisen PC, et al. A randomized trial comparing the efficacy and safety of intravitreal triamcinolone with observation to treat vision loss associated with macular edema secondary to central retinal vein occlusion: the Standard Care vs Corticosteroid for Retinal Vein Occlusion (SCORE) study report. *Arch Ophthalmol.* 2009; 127:1101–14.
3. Kivanc SA, Kaderli B, Asadova V, et al. Complications of intravitreal dexamethasone implant injections. *Ophthalmologica.* 2014; 232(Suppl 2):70-1.
4. Bulut NM, Özertürk Y, Akçay G, et al. Impact of intravitreal dexamethasone implant used in retinal vein occlusion therapy on intraocular pressure. *J Kartal TR.* 2015;26:226-30.
5. Maggio E, Polito A, Guerriero M, et al. Intravitreal dexamethasone implant for macular edema secondary to retinal vein occlusion: 12-month follow-up and prognostic factors. *Ophthalmologica.* 2014; 232:207-15.
6. Eter N, Mohr A, Wachtlin J, et al. Dexamethasone intravitreal implant in retinal vein occlusion: real life data from a prospective, multicenter clinical trial. *Graefes Arch Clin Exp Ophthalmol.* 2017;255:77-87.
7. Proença Pina J, Turki K, Labreuche J, et al. Efficacy and safety in retinal vein occlusion treated with at least three consecutive intravitreal dexamethasone implants. *J Ophthalmol.* 2016: 6016491.
8. Ryder S J, Iannetta D, Bhaleeya S D, et al. Efficacy and tolerability of bilateral sustained-release dexamethasone intravitreal implants for the treatment of noninfectious posterior uveitis and macular edema secondary to retinal vein occlusion. *Clin Ophthalmol.* 2015; 9: 1109-16.
9. Malecka K M, Gaborek A, Nowak M, et al. Evaluation of the effectiveness and safety of glucocorticoids intravitreal implant therapy in macular edema due to retinal vein occlusion. *Clinical interventions in aging dovepress.* 2016:11 699-705.
10. Li X, Wang N, Liang X, et al. Safety and efficacy of dexamethasone intravitreal implant for treatment of macular edema secondary to retinal vein occlusion in Chinese patients: randomized, sham-controlled, multicenter study. *Graefes Arch Clin Exp Ophthalmol.* 2018; 256: 59-69.
11. Alkin Z, Perente I, Altan C, et al. Changes in anterior segment morphology after intravitreal injection of bevacizumab and bevacizumab–triamcinolone acetate combination. *Eur J Ophthalmol.* 2013; 23:504-9.