

Refraktif Cerrahide Güncel Yaklaşımlar

Current Approaches in Refractive Surgery

Kemal ÖZÜLKEN¹, Tarkan MUMCUOĞLU²

ÖZ

Refraktif cerrahi, gözün refraksiyon kusurunu iyileştirmek veya hastanın gözlük ya da kontakt lenslere olan bağımlılığını ortadan kaldırmak için uygulanan göz ameliyatıdır ve dünya çapında uygulanan en yaygın "kozmetik" prosedürlerden biridir. Birçok klinisyen için, refraktif cerrahi genellikle en sık yapılan refraktif işlem olan laser in-situ keratomileusis (LASİK) anlamına gelir. Fakat refraktif cerrahi ayrıca yüzey ablasyonu, refraktif lens değişimi (RLD) ve fakik göz içi lens implantasyonu gibi daha birçok cerrahi işlemi de kapsamaktadır. Lazer refraktif cerrahi prosedürleri (LASİK, fotorefraktif keratektomi gibi) düşük-orta dereceli refraksiyon kusurları olan hastalar için mükemmel görsel sonuçlar veren oldukça güvenli ameliyatlar olarak tanımlanmaktadır. Son zamanlarda geliştirilen küçük insizyonlu lentikül ekstraksiyonu (SMILE) yönteminde, femtosaniye lazer ile şekillendirilen refraktif stromal lentikül küçük bir korneal kesiden çıkarılarak istenilen refraktif düzeltme elde edilebilmektedir. Lazer refraktif cerrahi prosedürlerinde topografi, wavefront kılavuzlu tedaviler gibi özelleştirilmiş tedaviler ile daha mükemmel sonuçlar elde etmenin mümkün olduğu gösterilmiştir. Daha geniş aralıklardaki refraksiyon kusurlarının tedavisini gerçekleştirmek üzere fakik göziçi lens implantları ve refraktif lens değişimi gibi cerrahi prosedürler de günümüz teknolojisi ile sağlanmaktadır. Refraktif cerrahi gelişmeye devam etmekle birlikte bulunan yeniliklerin uzun vadeli sonuçları da bilimsel çalışmalarla kanıtlanması gerekmektedir.

Anahtar kelimeler: Refraktif cerrahi, Fakik İOL implantasyonu, LASİK, SMILE, Refraktif lens değişimi.

ABSTRACT

At the most basic level, refractive surgery is any eye surgery performed to improve the refractive error of the eye or to eliminate the patient's dependence on glasses or contact lenses and is one of the most common "cosmetic" procedures applied worldwide. For many clinicians, refractive surgery usually refers to laser in-situ keratomileusis (LASIK), the most common refractive procedure. However, refractive surgery also includes surface ablation, refractive lens exchange (RLE) and phakic intraocular lens implantation. Laser refractive surgical procedures (such as LASIK, photorefractive keratectomy) are defined as highly safe surgeries that provide excellent visual results for patients with low to moderate refractive errors. With the recently developed small incision lenticule extraction (SMILE), the refractive stromal lenticule formed by femtosecond laser can be removed from a small corneal incision to obtain the desired refractive correction. In laser refractive surgical procedures, it has been shown that it is possible to obtain more perfect results with customized treatments such as topography, wavefront guided ablations. Surgical procedures such as phakic intraocular lens implants and refractive lens exchange are also provided by today's technology to treat the wider range of refraction defects. While refractive surgery continues to evolve, the long-term results of innovations need to be proven.

Key words: Refractive surgery, Phakic IOL implantation, LASIK, SMILE, Refractive lens exchange.

GİRİŞ

Dünyada artan prevalansı, refraksiyon kusurlarını önemli bir halk sağlığı sorunu haline getirmiştir, 2050 yılında milyarlarca insanın bu durumdan etkileneceği tahmin edilmektedir.¹ Bazı insanlar refraktif cerrahiye kozmetik bir prosedür olarak görse de refraktif cerrahinin hastalar

üzerindeki etkisi, gözlük bağımlılığından kurtulmanın ötesine uzanmakta ve yaşam kalitesini iyileştiren, daha iyi çalışma kabiliyetini sağlayan ve günlük çalışma performansının iyileşmesine yol açan prosedürler olarak tanımlanmaktadır.² Refraktif cerrahi ameliyatı; miyopi, hipermetropi, astigmatizma veya presbiyopi gibi kırma kusurlarını düzeltmek veya iyileştirmek için uygulanan bir yöntemdir.³

1- Dr. Öğr. Üyesi, TOBB ETÜ Tıp Fakültesi, Göz Hastalıkları ABD, Ankara, Türkiye

2- Prof. Dr., TOBB ETÜ Tıp Fakültesi, Göz Hastalıkları ABD, Ankara, Türkiye

Geliş Tarihi - Received: 28.10.2019

Kabul Tarihi - Accepted: 13.11.2019

Glo-Kat 2019; 14: 16170-

Yazışma Adresi / Correspondence Address:

Kemal ÖZÜLKEN

TOBB ETÜ Tıp Fakültesi, Göz Hastalıkları ABD, Ankara, Türkiye

Phone: +90 532 635 6530

E-mail: kemalozulken@hotmail.com

Refraksiyon kusurlarını tedavi etmek için günden güne gelişen çeşitli cerrahi prosedürler vardır ve bu prosedürler genel olarak korneal veya göz içi cerrahi uygulamalar olarak sınıflandırılabilir.⁴ Keratorefraktif prosedürler; insizyonel, lazer ablasyonu, lamel implantasyonu ve korneal çapraz bağlama tekniklerini içerir. Göz içi refraktif prosedürler arasında; fakik göz içi lens (GİL) implantasyonu ve katarakt ameliyatı sonrası monofokal, torik, multifokal veya akomodatif GİL implantasyonu ile refraktif lens değişimi bulunur.^{4,5} Her tekniğin avantaj ve dezavantajları ile yapılmasına engel bazı durumları bulunmaktadır.⁶ Hastanın detaylı preoperatif muayenesi ve beklentilerinin değerlendirilmesi ile hangi tekniğin hasta için daha uygun olacağına hasta ile birlikte karar verilmelidir.

Cerrahi teknolojilerdeki gelişmeler aynı zamanda intrakorneal implantların, küçük kesiden korneal lentikül çıkarılması işlemlerinin, intraoküler fakik göz içi lens implantasyonlarının ve refraktif lens değişimi ile multifokal GİL implantasyonu gibi cerrahi prosedürlerin bulunmasına yol açmıştır.⁷ Bununla beraber, son derece gelişmiş görüntüleme sistemlerinin yardımı ile daha iyi hasta seçimi, azaltılmış cerrahi komplikasyonlar, tedavilerin kişiselleştirilmesi ve görsel sonuçların optimizasyonu için rehberlik sağlanmaktadır.^{4,7} Bu gelişmeler aynı zamanda hastaların geniş bir yelpazede refraktif seçeneğe sahip olmalarını mümkün kılmıştır. Hastaya hangi refraktif cerrahiye uygulamanın daha doğru olacağını saptamak ve hastanın beklentilerini karşılamak konularında cerraha büyük sorumluluk düşmektedir.⁷ Bu yazının amacı, günümüzde uygulanan her bir refraktif cerrahi uygulaması hakkında ayrıntılı ve güncel bilgi vermek ve gelecekteki olası gelişmeleri derlemektir.

1.Lazer Refraktif Cerrahi

Preoperatif değerlendirme; tam bir göz muayenesi, oftalmolojik ve sistemik öykü, sikloplejik refraksiyon ve bilgilendirilmiş onamı içermelidir.² Refraktif cerrahi prosedürler; 21 yaşın altındaki, hamile veya emziren, refraksiyon kusuru değişkenlik gösteren veya katarakt, keratokonus, üveit gibi oküler veya otoimmün kollajen vasküler hastalık ve kontrolsüz diyabet gibi herhangi bir

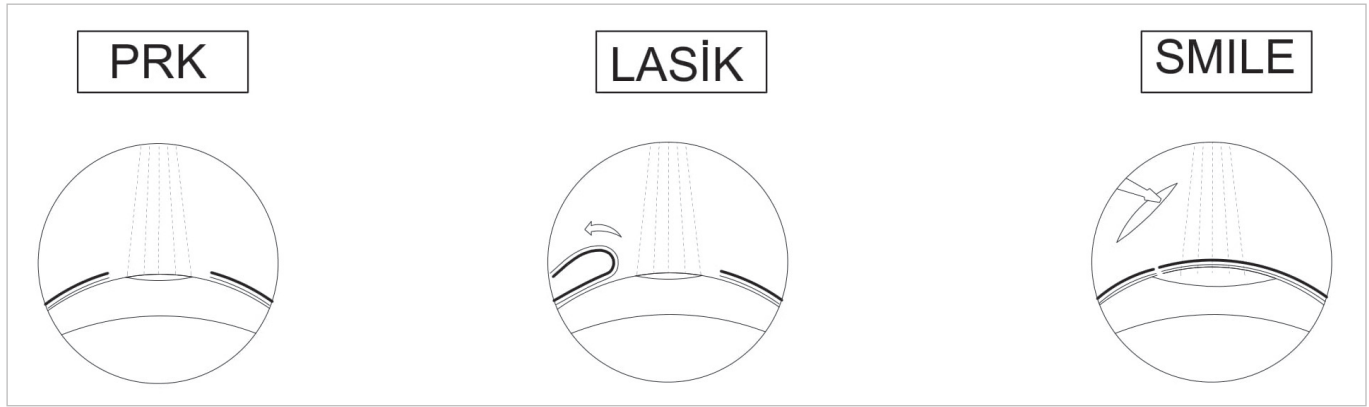
sistemik hastalığı olan bireyler için uygun değildir.² (Tablo 1)

Kornea gözün en erişilebilir kısmı olduğu ve gözün kırma gücünün yaklaşık üçte ikisini oluşturduğu için korneal lazer refraktif cerrahi, refraktif düzeltmenin temelini oluşturur. 1995'te ekzimer lazerin korneayı yeniden şekillendirmek için kullanılmasının onaylanmasından bu yana; miyopi, hipermetropi ve astigmatizma gibi refraktif bozuklukların düzeltilmesinde önemli gelişmeler sağlanmıştır.⁸ İleri oftalmolojik cihazlar (örn. ön segment görüntüleme sistemleri, femtosaniye lazer) ve refraktif kusurların temel özellikleri (örn. korneanın biyomekanik özellikleri, yüksek sıralı aberasyonlar) ile ilgili bilgiler birleştirildiğinde, lazer refraktif cerrahi ameliyatı; hem güvenlik hem de etkinlik açısından diğer geleneksel tekniklerin (örn. radyal keratotomi, limbal gevşetici insizyonlar) çok daha nadir uygulanmasına neden olmuştur.⁹ Fotorefraktif keratektomi (PRK) ameliyatının güvenli bir profil ile stabil ve öngörülebilir refraktif sonuçlar ürettiği, lazer in situ keratomileusis (LASİK) ameliyatının ise hızlı görsel iyileşme ve ameliyat sonrası minimal ağrı ile PRK ameliyatına göre ek avantajlar sağladığı, ayrıca PRK ameliyatına benzer şekilde güvenli ve etkili olduğu gösterilmiştir.¹⁰ 2008 yılından beri yayınlanmış yayınların meta analizinde, lazer refraktif cerrahi geçiren hastaların %99.52'sinde ameliyat sonrası düzeltilmemiş uzak görme keskinliğinin 20/40 veya daha iyi olduğu, %98.6 hastanın ameliyat sonrası refraksiyon değerinin 1.0 dioptri veya altında olduğu, hastaların %98.8'inin ise ameliyat sonrası sonuçlarından tatmin olduğu gösterilmiştir.⁷ Ayrıca, refraktif lazer cerrahisi sonrası ektazi veya kornea enfeksiyonu gibi görme kaybına yol açabilecek komplikasyonların çok nadir görüldüğü, hatta uzun süreli kontakt lens kullanımına bağlı korneal enfeksiyon riskinden refraktif lazer cerrahisi sonrası gelişen korneal enfeksiyon riskinin daha düşük olduğu gösterilmiştir.¹¹ Şekil 1'de farklı lazer refraktif cerrahi teknikleri şematik olarak gösterilmiştir.

1.a Yüzey ablasyon lazer cerrahisi

Yüzey ablasyonu, kornea epitelini kaldırdıktan sonra kornea stromasını şekillendirmek için kullanılan ekzimer

Tablo 1. Refraktif Lazer Cerrahisi İçin Mutlak Ve Rölatif Kontrendikasyonlar:	
MUTLAK KONTRENDİKASYONLAR	RÖLATİF KONTRENDİKASYONLAR
Stabil olmayan refraksiyon	Kuru göz sendromu
Korneanın ektatik anormallikleri (keratokonus, pellucid marjinal dejenerasyonu)	Herpes simpleks veya herpes zoster göz tutulumu
Açıkta kalma keratopatisi	Diabetes mellitus
Ek oküler hastalıklar (glokom, üveit)	Bilinen otoimmün hastalık
Hamilelik ve emzirme	Epitel bazal membran distrofisi



Şekil 1. Farklı Lazer Refraktif Cerrahi Tekniklerinin Şematik Görüntüsü.

Lasik: Laser-Assisted in Situ Keratomileusis, PRK: Photorefraktif Keratektomi, SMILE: Small incision lenticule extraction.

lazer işleminden ibarettir.¹² Bunu takiben, ablyasyon yapılan alanın üstündeki kornea epiteli rejenere olarak korneal yara iyileşmesi sağlanmaktadır. Yüze ablyasyonu; özellikle yüksek miyopi ve kornea kalınlığı ince olan hastalarda, güvenli olması nedeniyle daha fazla tercih edilmektedir.^{12,13} LASİK'ten farklı olarak, yüze ablyasyonunda bir flep olmaz ve daha fazla rezidüel korneal stroma sayesinde biyomekanik açıdan daha güçlü bir korneaya neden olur.¹⁴ Fakat, bu prosedür; Bowman tabakası ve keratosit bakımından zengin anterior korneal stromayı da ablate ederek, skar dokusu gelişmesine ve kalıcı haze oluşmasına neden olarak refraktif düzeltmeyi etkileyebilmektedir.¹²⁻¹⁵ Epitel ve oküler yüze iyileşmesi, hastaların ağrı ve görme dalgalanmaları yaşayabileceği belirli bir zaman almaktadır.¹⁵ Yüze ablyasyon teknikleri, kornea epitelinin mekanik olarak kazındığı PRK veya kornea epitelinin %20 alkol uygulanarak kaldırıldığı lazer epitel keratomileusis (LASEK) ameliyatlarını içermektedir.¹⁶ LASEK cerrahisinde, ameliyat sonrası ağrı ve enflamatuar yanıtı azaltılabileceği düşüncesiyle kaldırılan korneal epitel dokusunun korunması düşünülmüş, fakat ağrı veya enflamatuar cevabı azalttığı gösterilememiştir.¹⁷ Kornea epiteli ayrıca ekzimer lazer ablyasyonu ile transepitelyal PRK yöntemindeki gibi doğrudan çıkarılabilmektedir.¹⁸ Transepitelyal PRK yönteminde, ekzimer lazer ablyasyonu ile epitel tabakasının çıkarılması ve korneanın yeniden şekillendirilmesi aynı zamanda yapılmaktadır.¹⁸ Ancak kornea epitel kalınlığının bu yöntemde standart olarak ayarlanması postoperatif refraktif hatalara neden olabileceği ifade edilmektedir. Farklı epitel kaldırma işlemleri ile yapılan yüze ablyasyon cerrahi teknikleri arasında; oküler rahatsızlık, epitel iyileşme süresi ve görsel sonuçlar açısından büyük farklılıklar olmadığı gösterilmiştir.¹⁹ Yüze ablyasyonunun uzun vadeli tahmin edilebilirliği LASİK ile benzer olmasına rağmen, regresyon ve korneal haze oluşumunun yüze ablyasyonundan sonra daha yaygın olduğu belirtilmiştir.²⁰

Tüm yüze ablyasyon tekniklerinin en sık görülen komplikasyonları ağrı ve korneal haze oluşumudur. Birçok çalışma, korneal haze oluşumunun cerrahi sonrası 1-3 ay arasında en fazla olduğunu ve 6-12 ay arasında düzeldiğini göstermiştir.²¹ Bazı refraktif cerrahlar, ameliyat sırasında 15-60 saniye boyunca %0,02 mitomisin-C (MMC) kullanımının ve postoperatif dönemde günlük 500 mg oral C vitamini alımının haze oluşumunu azalttığını göstermişlerdir.²² Yüze ablyasyonu sırasında kullanılan MMC'nin hipotetik olarak ön kamaraya geçmesi ve endotel etkileyebilme riski vardır. Morales ve ark.²³ MMC kullanılan PRK'dan sonra endotel hücre yoğunluğunda bir azalma olduğunu bildirmişlerdir. Diğer bir uygulama ise yara iyileşme tepkisini azaltmak ve böylece haze oluşumunu ve ağrı hissini azaltmak için yüze ablyasyonundan önce ve/veya sonra buzla soğutulmuş irrigasyon çözeltisi ile korneal yüzeyin soğutulmasıdır.²³ Her ne kadar bu yaklaşım, diğer tıp alanlarında enflamatuar süreçlerin fiziksel yönetimi için yaygın olarak kullanılsa da, bu yöntemin yüze ablyasyon cerrahi işlemi için bilimsel kanıtları eksiktir.²⁴ Yüze ablyasyonundan sonra ağrı seviyesini kontrol etmeye yönelik bir başka yaklaşım, migren tedavisi için kullanılan triptanların klasik analjezik ajanlarla birlikte kullanılmasıdır. Fakat bu migren ilaçlarının; sadece rutin ilaç tedavisine rağmen şiddetli ağrısı olan olgularda ve postoperatif 1. günde kullanması önerilmektedir.²²⁻²⁴

Yüze ablyasyonundan sonra bakteriyel keratit riski %0.01 ile %1 arasında değişmekte ve LASİK sonrası bakteriyel keratit riskinden belirgin şekilde daha yüksektir.¹¹ Yüze ablyasyon cerrahisi sonrası bakteriyel keratit gelişimi geniş epitel defekt oluşturulmasına ve ameliyat sonrası kontakt lens kullanımına sekonder meydana gelmektedir.¹¹ Yüze ablyasyonundan sonra gelişen korneal ülserlerden en fazla stafilokokus aureus, koagülaz negatif stafilokok ve streptokok suşları sorumludur.¹¹

Yüze ablyasyonundan sonra ektazi riski, LASİK cerrahisine göre daha düşüktür. 1997 ile 2005 yılları arasında bildirilen

tüm ektazili olguları inceleyen Randleman ve ark.²⁵, ektazili olguların %96'sını LASİK'ten sonra ve sadece %4'ünü yüzey ablasyonundan sonra bildirmişlerdir.

1.b Laser in-situ keratomileusis (LASİK)

Laser in situ keratomileusis; yaygın olarak kullanılan lazer kornea refraktif cerrahi tekniğidir.²⁶ Bu teknikte korneal flebin oluşturulması görme iyileşmesini hızlandırarak daha az rahatsızlık hissi ve daha az stromal enflamasyona neden olmaktadır.²⁶ Ameliyat sonrası erken dönemde hasta memnuniyeti LASİK'te yüzey ablasyona kıyasla daha yüksektir, ancak bu prosedür için uygun adayların dikkatlice seçilmesi gerekmektedir.¹⁴ Ameliyat sonrası kornea ektazisi riskini azaltmak için uygun topografik değerlendirme ve önceden var olan kuru göz için klinik muayene son derece önemlidir.²⁷ Bu prosedür, korneal biyomekanik kuvvetin zayıflamasına ve kuru göz şikayetlerinin kötüleşmesine neden olabilmektedir.²⁷ Daha önceleri LASİK cerrahisi uygulanırken kornea flepleri mekanik mikrokeratomla oluşturulurken, günümüzde çok büyük oranda femtosaniye lazer kullanılmaktadır.²⁸ Femtosaniye lazer, 10-15 pulse süresine sahiptir, yüksek odaklı ve güçlü darbelerle yüksek yoğunluklu elektrik alanı üreten foto bozulma prensibi ile çalışır.²⁹ Femtosaniye lazerin çok kısa süreli pulse kullanması sebebiyle kollateral dokulara az zarar verir. Yüksek oranda öngörülebilir, tekrarlanabilir ve stabil kornea fleplerinin oluşturulması femtosaniye lazerin ana özelliği olarak kabul edilir.²⁹ Geleneksel mikrokeratom ile periferik göre merkezde daha ince olan korneal flepler oluşturulur ve bu durum buttonhole komplikasyonuna neden olabilmektedir.³⁰ Femtosaniye lazer ile merkezde ve periferik korneada aynı kalınlıkta kornea flepleri yaratılması ile buttonhole oluşma riski büyük ölçüde önlenmiştir.³⁰ Ayrıca femtosaniye lazer ile oluşturulan kornea fleplerinin menteşe pozisyonunu ve çapını özelleştirmek mümkün olmaktadır.³¹ Bununla birlikte femtosaniye ve ekzimer lazer ekipmanlarının kurulum maliyeti oldukça yüksektir. Bu iki ayrı bağımsız lazer ünitesinin her ikisi de femto-LASİK'te yer aldığından, işlemin nihai maliyeti, geleneksel mikrokeratom LASİK'ten daha fazla olmaktadır.³² LASİK; ayrıca ince kornea (rezidüel stromal yatak > 250 mm olmalıdır), düzensiz astigmatizma, keratokonus, ön bazal membran distrofisi, Fuchs korneal endotel distrofisi, şiddetli kuru göz, herpes simpleks veya zoster keratiti olan hastalar için uygun değildir.²⁶⁻³⁰

Geçici Işık Hassasiyeti: Femto-LASİK'ten sonra günler ile haftalar arasında (genellikle 2-6 hafta) ortaya çıkar.³³ Hastalar muayenede görme keskinliğinde herhangi bir değişiklik olmadan ani başlayan fotofobi şikâyeti ile başvururlar.³³ Muhtemel patogeneze, opak kabarcık tabakası oluşumu veya korneal aplanasyon sırasında kullanılan gazın derin stromal dokulara kaçması sonrası dokuda

oluşan inflamatuvar reaksiyondur.³³ Ayrıca, kızılötmesine yakın lazer enerjisine bağlı keratositlerdeki biyokimyasal değişikliklerin ve flebin iyileşmesi sırasında gaz balonunun saldırdığı inflamatuvar sitokinlerin de ışığa duyarlılığa sebep olabileceği belirtilmiştir.³³

Diffüz Lameller Keratit (DLK): Paula ve ark.³⁴; LASİK uygulanan 419 hastanın 801 gözünü değerlendirdikleri çalışmada, 70 hastanın 99 gözünde DLK geliştiğini tespit etmişlerdir. Yaş veya cinsiyet açısından anlamlı bir fark bulunmamıştır. Kornea kalınlığı, göz içi basıncı, meibomian bezi disfonksiyonu ve schirmer test sonuçları gibi preoperatif özellikler açısından, DLK gelişen ve gelişmeyenler arasında anlamlı farklılık gösterilememiştir. Yüksek DLK insidansı; daha büyük flep çapı, artmış toplam enerji seviyeleri ve artmış sidecut kesim enerjisi gibi birçok femtosaniye tedavi parametresi ile ilişkilendirilmiştir. Flep kalınlığındaki değişikliklerle DLK insidansı arasında bir ilişki tespit edilememiştir.³⁴

Opak Kabarcık Katmanı: Femtosaniye lazer uygulamasından sonra nadiren oluşan gaz kabarcıkları ön kamarada ortaya çıkar.³⁵ Bu kabarcıklar muhtemelen cep oluşumu ve arka korneal veya stromal tabakalar boyunca ön kamaraya yayılma ile ilişkilidir. Bu kabarcıklar iyi huylu olsalar da eğer çok fazla veya büyükse, ekzimer lazerin göz takip sistemini etkileyebilirler.³⁵

1.c Refraktif lentikül ekstraksiyonu

Korneal refraktif cerrahi için femtosaniye lazerin uygulanmasından sonra, flepsiz lazer göz cerrahisi adı verilen yeni bir form olarak refraktif lentikül ekstraksiyon yöntemi geliştirilmiştir.³⁶ Kornea ablasyonu yerine, istenen düzeltmeyi yerine getirecek kalınlıktaki lentikül korneanın içinde oluşturulur ve çok daha küçük bir korneal insizyondan çıkarılır.³⁶ Günümüzde miyopi ve astigmatizma tedavisi için FDA tarafından onaylanan ve en fazla uygulanan refraktif lentikül ekstraksiyonu yöntemi femtosaniye yardımcı küçük insizyondan lentikül ekstraksiyonudur (SMILE).³⁷ Bu işlem tamamen kornea dokusu içinde ve flep gerektirmeden uygulanmaktadır. SMILE tekniğinde femtosaniye lazer platformu (VisuMax; Carl Zeiss Meditec, AG, Jena, Almanya) intrastromal lentikül oluşturmak için kullanılır. Günümüzde SMILE miyopi ve hafif-orta dereceli astigmat tedavisi yapabilmekte, hipermetropik düzeltme gerçekleştirememektedir.³⁸

SMILE, Amerika Birleşik Devletleri dışında popüler bir refraktif cerrahi prosedürü haline geldiğinden ve LASİK'e göre bazı avantajları olduğundan; SMILE'i etkinlik, öngörülebilirlik ve güvenlik açısından LASİK ile karşılaştıran birçok çalışma yapılmıştır.³⁶⁻³⁸ Genel olarak, iki işlemin refraktif ve görsel sonuçlarının karşılaştırılabilir

olduğu ve öngörülebilirliği, etkinliği ya da refraktif sonuçları açısından aralarında önemli farklılıkların olmadığı bulunmuştur.³⁶⁻³⁹ Tahmin edilebilirlikleri ve tutarlılıkları karşılaştırılabilir olsalar da SMILE ve LASİK prosedürleri refraktif kusurları farklı mekanizmalarla düzeltmektedirler.³⁹ LASİK'teki ekzimer lazer, korneal stromadaki moleküler bağları kırmak için ultraviyole ışık kullanırken, SMILE'de femtosaniye lazer, stromal dokudaki foto bozulma etkisi ile intrastromal lentikül ekstraksiyonu için kullanılır.³⁸ Bununla birlikte, SMILE ile korneal flep gerekmediği için, LASİK tekniğine göre daha fazla korneal yapısal stabilite sağlandığını ve bunun sonucunda ektazi riskinin daha düşük olduğunu, korneal sinir liflerini daha fazla muhafaza ettiği için daha az postoperatif kuru göz insidansına ve daha az keratosit apopitozu sayesinde daha hızlı santral korneal sensitivite iyileşmesine neden olduğunu gösteren çalışmalar mevcuttur.³⁷⁻⁴⁰ Fakat birçok çalışma, LASİK ile karşılaştırıldığında SMILE'den sonra görme keskinliğinde iyileşmenin daha yavaş gerçekleştiğini bildirmektedir.^{40,41}

SMILE öğrenme eğrisi gerektiren teknik olarak zorlayıcı ve cerrahi yetkinlik elde etmek için önceden tecrübe gerektiren bir yöntem olduğu belirtilmiştir.⁴¹ Bu teknik korneada manuel lamel diseksiyonu ve ardından düz lentikül ekstraksiyonunu içerir.³⁶ Başarısız lentikül çıkarılması sonucunda rezidüel stromal kalıntılar, iatrojenik stromal skar oluşumuna ve arayüz düzensizliklerine yol açabilmekte ve bunun sonucunda kötü görsel sonuçlara yol açabilmektedir.⁴¹ Ayrıca, SMILE'den sonra rezidüel refraktif kusuru olan veya regresyon olan hastalar için henüz standart bir ikincil düzeltici prosedür oluşturulamamıştır.⁴¹

SMILE ameliyatının intraoperatif komplikasyonları arasında; epitel erozyonu (en sık insizyon bölgesinde, % 6), vakum kaybı (en sık hastanın gözünü sıkması veya ani hasta hareketinden kaynaklanır, %0.7), insizyon yerinde yırtılma, lentikül ekstraksiyonunda zorlanma (%1.8), rezidüel intrastromal lentikül fragmanları ve korneal kapak perforasyonu sayılabilir.⁴¹ İşlem sırasındaki vakum kaybı SMILE prosedürünün iptal edilmesine neden olacaktır.⁴¹ Bu aşamada, LASİK veya fotorefraktif keratektomi gibi başka bir refraktif cerrahi prosedüre dönülebilir, ameliyat durdurulabilir veya korneanın iyileşmesi beklenerek tekrar bir SMILE prosedürü denenebilir.⁴¹ Keratit, insizyon yerinde epitel büyümesi, kornea bulanıklığı, optik kalitede azalma (3 ay sonra yavaş yavaş normale döner), görme keskinliği kaybı, düzensiz astigmatizma (stromal lentiküllerin eksik ekstraksiyonundan kaynaklanabilir), kuru göz sendromu gibi komplikasyonlar LASİK ile benzer ameliyat sonrası komplikasyonlardır.⁴⁰

Özelleştirilmiş ekzimer lazer cerrahisi teknikleri

Muhtemel yan etkilere ve nadir komplikasyonlara rağmen

hem LASİK hem de yüzey ablasyon teknikleri; miyopi, hipermetropi ve astigmatizma dahil olmak üzere düşük-orta dereceli refraktif kusurları düzelterek mükemmel görsel sonuçlar verir.⁴² Bununla birlikte; haleler, parlama ve yıldız patlamaları gibi görsel semptomlar, iyi refraktif sonuçlara rağmen bazen rapor edilmektedir ve yüksek dereceli aberasyonlardan kaynaklandığı öne sürülmektedir.⁴³ Ablasyon zon çapı; tatmin edici refraktif ve görsel sonuçlar elde etmek için önemli parametrelerden biridir ve korneada işlem gören alanı ifade eder. Geniş bir optik zon kullanarak ekzimer lazer sonrası yüksek sıralı aberasyonlardaki artışın azaltılabileceği gösterilmiştir.⁴²

Yüksek dereceli aberasyonları azaltmak için uygulanan diğer yöntemler arasında korneanın orijinal sferik aberasyonunu muhafaza eden wavefront optimize tedavi ve cerrahi ile indüklenen aberasyonları minimize eden veya önceden var olan aberasyonları düzelten wavefront kılavuzlu ablasyonlar bulunmaktadır. Her iki tedavi çok az miktarda sferik aberasyonu indüklemekle birlikte, yüksek sıralı aberasyonlar üzerinde değişken etkileri bulunmaktadır.⁴³

Tedavilerin daha da özelleştirilmesi kornea topografisi kılavuzlu lazer ablasyon ile sağlanabilir. Topografi kılavuzlu ablasyonun, vertikal ve horizontal komada önemli ölçüde daha düşük indüksiyona neden olduğu ve wavefront optimize tedavi ile kıyaslandığında daha az miktarda doku ablasyonu sağladığı gösterilmiştir.⁴⁴

Siklotorsiyonel göz hareketleri bir kişi yere yatırıldığında veya başını yatarken çevirdiğinde retinada üzerindeki görüntünün doğal oryantasyonunu korumak için meydana gelir.⁴⁵ Siklotorsiyonel hareket; lazer refraktif cerrahi sırasında klinik olarak önemli olabilir, çünkü ameliyat sırasında eksende yanlış hizalamalara neden olarak astigmatizmanın yetersiz düzeltilmesi veya indüksiyonu ile sonuçlanabilir.⁴⁵ Geçmişte, siklotorsiyonu kompanse etmek için genellikle manuel olarak limbal işaretleme kullanılmıştır. Günümüzde birçok ekzimer lazer platformu bu siklotorsiyon hareketlerini otomatik olarak ölçmekte, statik ve/veya dinamik siklotorsiyon iris göz takibi ve gelişmiş yazılımlar ile kompanse etmektedir.⁴⁵

2.Refraktif Düzeltme İçin Göz İçi İmplantları

Göz içi refraktif işlemlerinin potansiyel avantajları arasında; daha hızlı görsel iyileşme, daha istikrarlı bir ameliyat sonrası refraktif sonuç, daha iyi görsel kalite ve daha geniş bir refraktif düzeltme aralığı olarak sayılabilir. Göz içi refraktif işlemler genellikle geleneksel lazer refraktif cerrahi için kontrendike olan veya geleneksel lazer refraktif cerrahi teknikleri ile düzeltilemeyecek kadar yüksek refraktif kusurları olan hastalara yapılmaktadır

2.a Fakik göz içi lens (GİL) implantasyonu

1953 yılında Strampelli, miyopi için ilk fakik GİL'i tasarlamıştır. 1959 yılında Barraquer, miyopi için tek parça polimetil metakrilat ön kamara lensini tasarlamış fakat endotel hasarı ve iritis yapması sebebiyle bu lenslerin % 60'ının çıkarılması gerekmiştir.⁴⁶ 1980'lerde lens tasarımları değiştirilmiş ve ön kamara lensleri (Verisyse, Artiflex ve AcrySof) ve arka kamara lensleri (Visian implante edilebilir kollamer lens (ICL), Delik ICL ve Toric ICL) olarak 2 kategoriye ayrılmıştır.⁴⁷ Bu lensler arasında yalnızca 2 tanesi (2004'te Verisyse ve 2005'te Visian) FDA onayı almıştır.⁴⁸ Verisyse (Artisan; Advanced Medical Optics) ön kamarada irisin üzerine klipslenmekte ve 21 ile 45 yaşları arasındaki hastalarda 5 ile 20 D arasında değişen miyopi ve 2.5 D altındaki astigmatizma tedavisi için kullanılmaktadır.⁴⁹ İkincisi, ön kapsül ile iris arasında arka kamaraya yerleştirilen Visian ICL (STAAR Surgical Co.) olup, 3 ile 20 D arasında miyopi ve 2.5 D'ye kadar astigmat tedavi olanağı sunmaktadır.⁵⁰ Bununla birlikte fakik lens implantasyonu öncesi aç kapanması glokomuna yol açan pupiller blok riskinden kaçınmak için periferik iridotomi yapılması gerektirmektedir.⁴⁷⁻⁴⁹

Fakik GİL'lerin en önemli avantajlarından birisi, yüksek derecelerde hipermetropinin tedavisi için yararlı olmalarıdır (implante edilebilir kollamer lensler için 10 D'ye kadar, Artisan lensler için 12 D).⁵¹ Bununla birlikte, bu hastaların çok dikkatlice seçilmesi gerekmektedir, çünkü hipermetrop hastalarında genellikle daha sığ ön kamara derinliği ve daha dar iridokorneal açısı vardır, bu da daha yüksek bir komplikasyon riskine maruz bırakabilmektedir.⁵² Araştırma aşamasında olmasına rağmen, hiçbir fakik göz içi lensinin presbiyopi tedavisinde güvenli ve etkili olduğu kanıtlanmamıştır.⁵³

Fakik GİL'leri, LASİK'ten daha geniş bir optik bölgeye sahiptir ve bu sebepten dolayı özellikle karanlık ortamda geniş pupil çapına sahip olan hastalarda potansiyel olarak daha az parlamaya neden olmaktadır.⁴⁷ Katlanabilir iris kısaçlı fakik GİL'leri (Artiflex, Ophtec, Groningen, Netherlands) 14.5 miyopik düzeltme yapabilir ve 3 mm korneo-limbal insizyonla implante edilebilir.⁴⁹ Katlanamayan iris kısaçlı fakik GİL'leri (Artisan, Ophtec, Groningen, Hollanda) daha büyük 5.5 mm'lik bir kornea-limbal kesi gerektirir, ancak 23.5 diyoptriye kadar miyopik ve 7.5 D'ye kadar astigmatik düzeltme yapabilir.⁴⁹ Bu lensler sert polimetilen metakrilat malzemeden yapıldığı için katlanmadan implante edilir ve bu yüzden 6 mm kornea insizyonu gerektirir. Korneal insizyonu kapatmak için koyulan korneal sütürlerin astigmatizma indüklemesi olasılığı bulunmaktadır.⁴⁹

Arka kamara fakik GİL'ler, 3 mm'lik korneo-limbal insizyondan göz içine enjekte edilir ve iris ile kristalin lens arasına, siliyer sulkusa yerleştirilir. İmplant edilebilir

kollamer lensler (STAAR Surgical, Monrovia, CA, USA) FDA onaylıdır ve implantasyon kolaylığı ve güvenlik profili nedeniyle dünya çapında en popüler fakik GİL'lerdir.⁵⁴ Bu lensler, 18 diyoptriye kadar miyopi ve 6 diyoptriye kadar astigmatizmayı düzeltebilir. V4c (FDA onaylı değil) adı verilen implante edilebilir kollamer lenslerin en yeni modeli, aköz akışı tıkanmasını önlemek için merceğin ortasında küçük bir delik içerir, yani periferik iridotomi artık gerekli değildir.⁵¹ FDA çalışmalarında, hastaların % 81'inde 20/40 veya daha iyi düzeltilmemiş uzak görme keskinliği (DUGK) ve 3 yıl sonra hastaların % 41'inde 20/20 veya daha iyi DUGK rapor edilmiştir.⁵⁴

Son zamanlarda yeni intraoküler arka kamara GİL'leri (Care Group, Gujarat, India) ve Eyecryl fakik GİL (Biotech Vision Care, Ahmedabad, Hindistan) piyasaya sürülmüştür ancak FDA onayları yoktur.⁵¹ Bu lenslerin her ikisi de, implante edilebilir kollamer lenslerden daha geniş bir dioptri aralığı sunan hidrofilik akrilik GİL'lerdir. Bununla birlikte, bu lenslerin etkinliği ve güvenliği kanıtlanmamıştır ve kullanımlarını desteklemek için yeterli kanıt yoktur.⁴⁹⁻⁵⁴

Fakik GİL implantasyonu, spesifik olarak lensin yeri ve tasarımına göre bazı komplikasyon riskleri taşımaktadır.⁵² Ön kamara fakik GİL implantasyonu sonrası endotel hücre kaybı, pupil ovalleşmesi ve parlamaya ve haleler gibi optik aberasyonların olma olasılığı yüksektir.⁵⁵ İrise sabitlenmiş bu lensler, pigment dispersiyonuna ve pupil bloğuna neden olabilir. Arka kamaradaki fakik GİL'leri ile en çok ön subkapsüler katarakt oluşumu, pigment dispersiyonu, pupil bloğu, GİL dislokasyonu veya rotasyonu gibi komplikasyonlar görülebilmektedir.⁵⁶ Bu komplikasyonların birçoğu detaylı preoperatif değerlendirme ve başarı cerrahi teknik ile önlenir.⁵⁴

2.b Refraktif lens değişimi

Modern katarakt ameliyatı ilk başladığından beri, GİL ile ilgili önemli gelişmeler olmuştur. Katarakt ameliyatı sonuçları mükemmelleştikçe, katarakt olmayan hastalarda lens değişimi ameliyatının refraktif bir yöntem olarak kullanımı popülerlik kazanmıştır.⁵⁷ Bu prosedür, kornea lazer ameliyatının mümkün olmadığı seçilmiş hastalarda, örneğin anormal veya ince korneaların olduğu hastalarda yapılabilmektedir.⁵⁸ Kristalin merceğin refraktif amaçlar için değiştirilmesi seçilmiş vakalarda kornea refraktif cerrahi prosedürlerine göre belirgin avantajlar sağlamaktadır.⁵⁹ Refraktif lens değişiminin en büyük avantajı, tüm refraktif kusur formlarının GİL'in tasarımına dayanarak tedavi edilebilmesidir.⁵⁷⁻⁵⁹ Ek olarak, çok odaklı lenslerin kullanımı, presbiyopinin düzeltilmesi için iyi bir alternatif sunmaktadır. Refraktif lens değişiminin bir başka avantajı ise, gelecekte katarakt ameliyatı ihtiyacını aynı anda ortadan kaldırmasıdır.⁵⁸

Dünyadaki implante edilen GİL'lerin çoğunluğu, lens dioptrik gücünü tek bir odak noktasına değiştirmek için tasarlanmış ve yalnızca tatmin edici uzak görüşü sağlayabilen, ancak yakın görüş için gözlük gerektiren monofokal GİL'leridir.⁶⁰ Bu nedenle, bu engeli ortadan kaldırmak için çok çeşitli tasarımlar ve optik özellikler geliştirilmiştir. Çok odaklı GİL'lerinin gelişmesinden sonra yakın ve uzak görüş aynı anda düzeltilmesi mümkün olmuştur.⁶¹ Ancak, bu lens tasarımında aynı anda diğer odak noktalarından kaynaklanan görüntülere yönlendirilen ışıkların varlığı bir miktar kontrast duyarlılık kaybına sebep olduğu saptanmıştır.^{60,61} Ayrıca, bu ilk geliştirilen multifokal GİL'lerin hastaların yaşam kalitesini etkileyen bilgisayar kullanımı gibi ara mesafedeki işler için yeterli olmadığı belirtilmiştir.⁶² Oysaki katarakt ameliyatı geçiren veya gözlük bağımsızlığı için şeffaf lens ekstraksiyonu yapılan hastaların yaşam kalitesini artırmak için ara mesafe görme keskinliğini korumak çok önem taşımaktadır.⁶³ Ara mesafeyi net görememe problemini çözmek için ek odak noktası olan üç odaklı trifokal GİL'ler geliştirilmiştir.⁶⁴ Bu gelişmelere rağmen, trifokal mercek yerleştirilen hastalar tarafından uzak görmede bulanıklık, haleler, parıltılar, yıldız patlamaları gibi görme kalitesini etkileyen şikayetler rapor edilmektedir.⁶⁴ Katarakt ameliyatı sonrası postoperatif görsel kalitenin ve trifokal GİL sorunlarının optimize edilmesi için, genişletilmiş odak derinliği (EDOF) olarak bilinen yeni GİL tasarımı geliştirilmiştir. Diğer multifokal GİL'lerden farklı olarak, bu lensler odak derinliğini veya görüş aralığını geliştirmek için tek bir uzatılmış odak noktası oluşturur. Bu nedenle, EDOF teknolojisine sahip GİL'ler, uzakta görme kalitesinden ödün vermeden ara mesafede görme keskinliği artışı sağlamıştır.⁶⁵ EDOF teknolojisini sahip GİL'lerinin dezavantajı ise trifokal göz içi lensleri kadar yakın okuma mesafesinde iyi olmamalarıdır.⁶⁵

Bununla birlikte lazer cerrahi operasyonlarına kıyasla, refraktif lens değişimi sonrası göz içi enfeksiyonunun kornea enfeksiyonlarından daha ciddidir.⁶⁶ Ayrıca, refraktif lens değişimi, eğer hastalar daha genç veya daha yüksek miyopikse konvansiyonel katarakt cerrahisine göre retina dekolmanı gibi daha ciddi komplikasyon riskine sahiptir.⁶²⁻⁶⁶

REFRAKTİF CERRAHİDEKİ GELİŞMELER

En son gelişmeler arasında lazer teknolojilerinin etkinliğinin artırılması, daha güvenli cerrahi implantlar ve hassasiyeti artırılmış görüntüleme sistemlerinin cerrahi uygulamalara dahil edilmesi yer almaktadır.⁶⁷ Femtosaniye lazer uygulamasındaki gelişmeler, yeni refraktif lentikül ekstraksiyon formlarının etkinliğini artırabilir, kornea implantları için özelleştirilmiş intrakorneal stromal cepler yaratabilir ve hatta refraktif lens değişimi sırasında arka kamara intraoküler lens implantları için özelleştirilmiş

kapsülotomi yapılmasına izin verebilir.⁶⁸ Preoperatif ve intraoperatif optik koherens tomografi görüntülemesindeki gelişmeler cerrahi planlamayı ve insizyonların doğruluğunu veya implantların yerleşimini de iyileştirebilir.⁶⁷

Mevcut femtosaniye lazer sistemleri kızılötesi alanda çalışır. Sonuç olarak, hassasiyet uzun dalga boyuyla sınırlıdır. Önceki çalışmalar, çeşitli UV femtosaniye lazer sistemlerinin parametrelerini, güvenliğini ve performansını değerlendirmiştir.⁶⁹ Daha kısa dalga boyuna bağlı olarak, UV lazerlerinin lazer darbesi başına daha az enerji ile daha doğru bir odaklanma sağlayabileceği öne sürülmüştür. Hammer ve ark.⁶⁹, 345 nm UV femtosaniye yeni bir lazerle 25 domuz gözü ve 15 tavşan korneası üzerinde yaptıkları çalışmada, UV lazerlerinin, kızılötesi lazerden 4,2 kat daha az gaz ürettiğini, ara yüzün yakınındaki keratosit ölüm hızının, kızılötesi lazer ile kıyasla iki katı daha fazla olduğunu bulmuşlardır. Yeni 345 nm dalga boylu lazerin; flep oluşturma, refraktif lentikül ekstraksiyonu ve Descemet sıyırma otomatik endotel keratoplastide (DSAEK) ultra ince lamel preparasyonu için güvenli bir potansiyel sistem olduğu sonucuna varmıştır.⁶⁹

Günümüzde astigmat düzeltme yöntemleri; fotoablatif refraktif işlemlere, lentikül ekstraksiyon tekniklerine ve astigmatik keratotomi gibi insizyonel işlemlere dayanmaktadır.⁷⁰ Bununla birlikte, bu tekniklerin hepsi stromayı keser veya çıkartır, bu da küçük bir derecede kornea zayıflamasına neden olur. Önceki çalışmalar; paternli kornea çapraz bağlamanın topografik yönlendirmeyi tersine çevirebileceğini göstermiştir.⁷⁰ Seven ve ark., seçici korneal sertleşmenin astigmatizmayı değiştirebileceği hipotezini test etmek için hesaplama simülasyonunu kullandılar. Simüle edilmiş aday tedavi paternleri, 10 gerçek hastanın pentacam görüntüsünden elde edilen 1.22 ile 3.92 D astigmatizma arasında değişen korneoskleral sonlu eleman modellerine uygulandı. Astigmatizmayı azaltmada etkili şekil, doğrusal bir papyon paterni olarak bulundu. Bu çalışma, astigmatizmin korneal refraktif düzeltilmesi için yeni, invazif olmayan bir alternatif sunmaktadır.⁷⁰

Han ve ark.⁷¹, intrastromal ablasyon yapmak için yüksek yoğunluklu, düşük enerjili femtosaniye lazer darbeleri kullanan tamamen yeni bir flepsiz keratorefraktif teknik tarif etmişlerdir. Bu teknik stromada geçici mikrokannallar (~150 µm) oluşturmak için yakın kızılötesi dalga boyu aralığında (790 nm) yüksek yoğunluklu femtosaniye lazer atımları (~ 1013 W/cm²) kullanmaktadır.⁷¹ Stroma ablasyonu yapıldıktan sonra materyal, yüzeydeki korneaya dik olarak uzanan mikrokannallardan dışarı fırlatılır, daha sonra o bölge çöker. Miyopi düzeltilmesi için taze domuz gözlerinde yapılan laboratuvar testleri, intrastromal ablasyon prosedürünün stromal dokuyu doğrudan çıkararak yüzey katmanını sağlam tuttuğunu göstermiştir. Yazarlar, sonraki

araştırmaların değişken ablasyonları kullanarak kesin profiller elde etmeye odaklanmasını önermektedir.⁷¹

SONUÇ

Günümüzde, refraktif kusurları düzeltmek için evrensel olarak kabul edilmiş en ideal yöntem yoktur. Nihai karar hastanın yaşam tarzı ve görme ihtiyacına dayanmalıdır. Bununla birlikte, klinisyenlerin seçebileceği birçok tedavi seçeneği bulunmaktadır. Tablo 2’de farklı refraktif cerrahi tekniklerinin genel özellikleri, Tablo 3’de bu tekniklerin genel komplikasyonları özetlenmiştir. Refraktif cerrahi işlemleri iki temel formdadır; PRK ve LASİK gibi korneayı yeniden şekillendirenler ile fakik GİL ve refraktif lens değişimi gibi refraksiyonu ayarlamak için göz içine implante

edilenler. Lazer kornea cerrahileri, refraktif düzeltme için güvenli ve etkili bir tedavi olarak gösterilmektedir. Teknoloji ve inovasyondaki hızlı gelişmeler, hastalar için mevcut olan refraktif cerrahi seçenek çeşitliliğini arttırmıştır. Görüntüleme ve preoperatif değerlendirmelerdeki gelişmeler, özelleştirilmiş lazer ablasyonlarının yalnızca görme keskinliğini değil, aynı zamanda görme kalitesini de iyileştirmesini sağlamıştır. Dahası; intraoküler cerrahinin etkinliği, hızı ve güvenlik profilindeki önemli gelişmeler, intraoküler fakik implantlar ve refraktif lens değişimi ile ilişkili geleneksel risk-fayda değerlendirmelerini bozmuştur. Ortaya çıkan bu yeniliklerle birlikte göz doktorlarının her bir refraktif cerrahi ameliyatının avantaj ve dezavantajlarının farkında olmaları önem taşımaktadır.

TEDAVİ	AVANTAJLARI	DEZAVANTAJLARI
LASİK	Hızlı görsel iyileşme, mükemmel görsel sonuçlar, göreceli ağrısız postoperatif dönem	Yüksek miyopi, astigmatizma ve hipermetropi için daha az öngürülebilirlik, kuru göz
PRK	Daha az korneal ektazi riski, daha az kuru göz semptomları	Uzun dönemde ciddi problemlere yol açabilen korneal haze
FAKİK GİL	Derin ön kamaraya sahip presbiyopik miyopik hastada güvenli seçenek, hızlı iyileşme dönemi, yüksek oranda stabilite, öngürülebilirlik, geri dönüşümlü, doğal akomodasyon korunur, yüksek hasta memnuniyet skoru	İntraoküler cerrahiye bağlı riskleri, uzun dönem katarakt endotelial hücre kaybı riski
REFRAKTİF LENS DEĞİŞİMİ	Presbiyopik hipermetrop hastada uzun dönem sonuçları açısından iyi bir tercih	Retina dekolmanı, kistoid maküler ödem, hale ve parıltı gibi görsel şikayetler, posterior kapsül opasifikasyonu riski
SMILE	Hızlı ve göreceli ağrısız iyileşme dönemi, daha az kuru göz semptomları, flep olmadığı için daha iyi korneal stabilite,	Sadece miyopi ve düşük dereceli astigmat tedavisi, siklotorsiyon kompensasyonu mevcut değil, öğrenme eğrisi gerektirmekte ve cerraha çok bağımlı bir prosedür

Lasik: Laser-Assisted in Situ Keratomileusis, PRK: Photorefraktif Keratektomi, SMILE: Small incision lenticule extraction.

PRK	LASİK	SMILE	Fakik GİL	Refraktif lens değişimi
Korneal haze	Flep komplikasyonları	Lentikül yırtılması, kalıntısı	Katarakt	GİL dislokasyonu
Korneal skar	Epitel içe büyüme	Epitel içe büyüme	Glokom	Glokom
Regresyon	Regresyon	Regresyon	Endoftalmi	Endoftalmi
Kuru göz	Kuru göz	Kuru göz	Endotelial problemler	Endotelial problemler
Korneal ektazi	Korneal ektazi	Korneal ektazi	İris komplikasyonları	Kistoid maküler ödem
Mikrobiyal keratit	Mikrobiyal keratit	Mikrobiyal keratit	Retina dekolmanı	Retina dekolmanı
Santral adacık	Diffüz lamellar keratit	Diffüz lamellar keratit	Üveit	Arka kapsül kesafeti

Lasik: Laser-Assisted in Situ Keratomileusis, PRK: Photorefraktif Keratektomi, SMILE: Small incision lenticule extraction. GİL: Göz içi lens

KAYNAKLAR / REFERENCES

1. Holden BA, Fricke TR, Wilson DA, et al. Global prevalence of myopia and high myopia and temporal trends from 2000 through 2050. *Ophthalmology* 2016; 123: 1036–42.
2. Sakimoto T, Rosenblatt MI, Azar DT. Laser eye surgery for refractive errors. *Lancet* 2006; 367: 1432–47.
3. Sandoval HP, Donnenfeld ED, Kohlen T, et al. Modern laser in situ keratomileusis outcomes. *J Cataract Refract Surg* 2016; 42: 1224–34.
4. Sakimoto T, Rosenblatt MI, Azar DT. Laser eye surgery for refractive errors. *Lancet* 2006; 367: 1432–47.
5. Barsam A, Allan BD. Excimer laser refractive surgery versus phakic intraocular lenses for the correction of moderate to high myopia. *Cochrane Database Syst Rev* 2014; 6: CD007679.
6. Sugar A, Hood CT, Mian SI. Patient-reported outcomes following LASIK: quality of life in the PROWL studies. *JAMA* 2017; 317: 204–5.
7. Wen D, McAlinden C, Flitcroft I, et al. Postoperative efficacy, predictability, safety, and visual quality of laser corneal refractive surgery: a network meta-analysis. *Am J Ophthalmology* 2017; 178: 65–78.
8. Pettit GH. The ideal excimer laser beam for refractive surgery. *J Refract Surg* 2006; 22: S969-72.
9. Çakır H, Çelik U. Refraktif Cerrahi Yaklaşımları: En Uygun Tedavi Hangisidir? *Türkiye Klinikleri J Ophthalmology-Special Topics*. 2014; 7(1): 1-6
10. Taşındı E. Excimer Laser - LASIK Cerrahisi. *Türkiye Klinikleri J Ophthalmology*. 2002; 11(1): 25-9.
11. Masters J, Kocak M, Waite A. Risk for microbial keratitis: comparative metaanalysis of contact lens wearers and post-laser in situ keratomileusis patients. *J Cataract Refract Surg* 2017; 43: 67–73.
12. Munnerlyn CR, Koons SJ, Marshall J. Photorefractive keratectomy: a technique for laser refractive surgery. *J Cataract Refract Surg* 1988; 14: 46–52.
13. Eraslan M., Toker E. Kornea yara iyileşmesinin mekanizmaları ve refraktif cerrahi operasyon sonrası modülasyonu. *Marmara Medical Journal* 2015; 22: 169-78.
14. Kanellopoulos AJ, Pallikaris IG, Donnenfeld ED, Detorakis S, Koufala K, Perry HD. Comparison of corneal sensation following photorefractive keratectomy and laser in situ keratomileusis. *J Cataract Refract Surg* 1997; 23: 34–8.
15. Amm M, Wetzel W, Winter M, Uthoff D, Duncker GI. Histopathological comparison of photorefractive keratectomy and laser in situ keratomileusis in rabbits. *J Refract Surg* 1996; 12: 758–66.
16. Kösekahya P, Çağlayan M, Uysal Bs, et al. Yüksek miyop hastalarda fotorefraktif keratektomi cerrahi sonuçları. *Firat Med J* 2019; 24 (1): 26-30.
17. Li SM, Zhan S, Li SY, et al. Laser-assisted subepithelial keratectomy (LASEK) versus photorefractive keratectomy (PRK) for correction of myopia. *Cochrane Database Syst Rev*. 2016 Feb 22; 2: CD009799.
18. Antonios R, Abdul Fattah M, Arba Mosquera S, et al. Single-step transepithelial versus alcohol-assisted photorefractive keratectomy in the treatment of high myopia: a comparative evaluation over 12 months. *Br J Ophthalmology*. 2017 Aug; 101: 1106-12.
19. Celik U, Bozkurt E, Celik B, et al. Pain, wound healing and refractive comparison of mechanical and transepithelial debridement in photorefractive keratectomy for myopia: results of 1-year follow-up. *Cont Lens and Anterior Eye*. 2014; 37: 420–6.
20. Hersh PS, Brint SF, Maloney RK, et al. Photorefractive keratectomy versus laser in situ keratomileusis for moderate to high myopia. A randomized prospective study. *Ophthalmology* 1998; 105: 1512–22.
21. Alio JL, Artola A, Claramonte PJ, et al. Complications of photorefractive keratectomy for myopia: two year follow-up of 3000 cases. *J Cataract Refract Surg* 1998; 24: 619-26.
22. Kim TI, Pak JH, Lee SY, et al. Mitomycin C-induced reduction of keratocytes and fibroblasts after photorefractive keratectomy. *Invest Ophthalmology Vis Sci* 2004; 45: 2978–84.
23. Morales A.J., Zadok D., Mora-Retana R., et al. Intraoperative mitomycin and corneal endothelium after photorefractive keratectomy. *Am J Ophthalmology*. 2006; 142: 400–4.
24. Faktorovich EG, Melwani K. Efficacy and safety of pain relief medications after photorefractive keratectomy: review of prospective randomized trials. *J Cataract Refract Surg* 2014; 40: 1716–30.
25. Randleman JB, Russell B, Ward MA, et al. Risk factors and prognosis for corneal ectasia after LASIK. *Ophthalmology* 2003; 110: 267-75.
26. Bühren J, Pesudovs K, Martin T, et al. Comparison of optical quality metrics to predict subjective quality of vision after laser in situ keratomileusis. *J Cataract Refract Surg* 2009; 35: 846–55.
27. Sugar A, Rapuano CJ, Culbertson WW, et al. Laser in situ keratomileusis for myopia and astigmatism: safety and efficacy: a report by the American Academy of Ophthalmology. *Ophthalmology* 2002; 109: 175–87.
28. Stonecipher K, Ignacio TS, Stonecipher M. Advances in refractive surgery: microkeratome and femtosecond laser flap creation in relation to safety, efficacy, predictability, and biomechanical stability. *Curr Opin Ophthalmology* 2006; 17: 368–72.
29. Kim P, Sutton GL, Rootman DS. Applications of the femtosecond laser in corneal refractive surgery. *Curr Opin Ophthalmology* 2011; 22: 238-44.
30. Hashmani S, Hashmani N, Rajani H, et al. Comparison of visual acuity, refractive outcomes, and satisfaction between LASIK performed with a microkeratome and a femto laser. *Clin Ophthalmology* 2017; 11: 1009–14.
31. Zhang C, Che J, Yu J, et al. Using Femtosecond Laser to Create Customized Corneal Flaps for Patients with Low and Moderate Refractive Error Differing in Corneal Thickness. *PLoS ONE* 2015; 10: e0121291.
32. Kanellopoulos AJ, Asimellis G. Long-term bladeless LASIK outcomes with the FS200 Femtosecond and EX500 Excimer Laser workstation: the Refractive Suite. *Clin Ophthalmology* 2013; 7: 261-9.
33. Stonecipher K, Dishler J, Ignacio T, et al. Transient light sensitivity after femtosecond laser flap creation: Clinical findings and management. *J Cataract Refract Surg* 2006; 32: 91-4.
34. Paula FH, Khairallah CG, Niziol LM, et al. Diffuse lamellar keratitis after laser in situ keratomileusis with femtosecond laser flap creation. *J Cataract Refract Surg*. 2012 Jun; 38: 1014-9.
35. Courtin R, Saad A, Guilbert E, et al. Opaque Bubble Layer Risk Factors in Femtosecond Laser-assisted LASIK. *J Refract Surg* 2015; 31: 608-61.

36. Ang M, Tan D, Mehta JS. Small incision lenticule extraction (SMILE) versus laser in-situ keratomileusis (LASIK): study protocol for a randomized, non-inferiority trial. *Trials* 2012; 13: 75.
37. Ji YW, Kim M, Kang DSY, et al. Lower laser energy levels lead to better visual recovery after small-incision lenticule extraction: prospective randomized clinical trial. *Am J Ophthalmology* 2017; 179: 159–70.
38. Zhang Y, Shen Q, Jia Y, et al. Clinical Outcomes of SMILE and FS-LASIK used to treat myopia: a meta-analysis. *J Refract Surg* 2016; 32: 256–65.
39. Ang M, Ho H, Fenwick E, et al. Vision-related quality of life and visual outcomes after small-incision lenticule extraction and laser in situ keratomileusis. *J Cataract Refract Surg* 2015; 41: 2136–44.
40. Krueger RR, Meister CS. A review of small incision lenticule extraction complications. *Curr opin Ophthalmology* 2018; 29: 292–8.
41. Titiyal JS, Kaur M, Rathi A, et al. Learning curve of small incision lenticule extraction: challenges and complications. *Cornea* 2017; 36: 1377–82.
42. Özülken K, Kaderli A. The effect of different optical zone diameters on the results of high-order aberrations in femto-laser-assisted in situ keratomileusis. *Eur J Ophthalmology*. 2019 Jul 29;1120672119865688.
43. Myrowitz EH, Chuck RS. A comparison of wavefront-optimized and wavefront-guided ablations. *Curr Opin Ophthalmology* 2009;20: 247–50.
44. Ozulken K, Yuksel E, Tekin K, et al. Comparison of Wavefront-Optimized Ablation and Topography-Guided Contoura Ablation With LYRA Protocol in LASIK. *J Refract Surg*. 2019;35(4):222-9.
45. Ozulken K, Ilhan C. Effects of Cyclotorsion Orientation and Magnitude in Eyes with Compound Myopic Astigmatism on the Compensation Capacity of WaveLight EX500 Photorefractive Keratectomy. *Korean J Ophthalmology*. 2019;33(5):458-66.
46. Yesilirmak N, Davis Z, Yoo SH. Refractive Surgery (SMILE vs. LASIK vs. Phakic IOL). *Int Ophthalmology Clin*. 2016;56(3):137-47.
47. Bozkurt E., Çelik U. Fakik Göz İçi Lensleri. *Türkiye Klinikleri J Ophthalmology-Special Topics*. 2014;7(1):53-9.
48. Huang D, Schallhorn SC, Sugar A, et al. Phakic intraocular lens implantation for the correction of myopia: a report by the American Academy of Ophthalmology. *Ophthalmology* 2009; 116: 2244–58.
49. Pop M, Payette Y. Refractive lens exchange versus iris-claw Artisan phakic intraocular lens for hyperopia. *J Refract Surg* 2004; 20: 20–4.
50. Nanavatya MA, Daya SM. Refractive lens exchange versus phakic intraocular lenses. *Curr Opin Ophthalmology* 2012; 23: 54–61.
51. Yasa D, Urdem U, Agca A, et al. Early results with a new posterior chamber phakic intraocular lens in patients with high myopia. *J Ophthalmology*. 2018 Jun 19;2018:1329874.
52. Kohnen T, Kook D, Morral M, et al. Phakic intraocular lenses: part 2: results and complications. *J Cataract Refract Surg* 2010; 36: 2168–94.
53. Guell JL, Morral M, Kook D, et al. Phakic intraocular lenses part 1: historical overview, current models, selection criteria, and surgical techniques. *J Cataract Refract Surg* 2010; 36: 1976–93.
54. Kamiya K, Shimizu K, Igarashi A, et al. Posterior chamber phakic intraocular lens implantation: comparative, multicentre study in 351 eyes with low-to-moderate or high myopia. *Br J Ophthalmology* 2018; 102: 177–81.
55. Jonker SMR, Berendschot T, Ronden AE, et al. Long-term endothelial cell loss in patients with artisan myopia and artisan toric phakic intraocular lenses: 5- and 10-year results. *Ophthalmology* 2018; 125: 486–94.
56. Morral M, Guell JL, El Husseiny MA, et al. Paired-eye comparison of corneal endothelial cell counts after unilateral iris-claw phakic intraocular lens implantation. *J Cataract Refract Surg* 2016; 42: 117–26.
57. Küçüksümer Y., Altan Ç. Refraktif Lens Değişimi. *Türkiye Klinikleri J Ophthalmology-Special Topics*. 2014;7(1):60-4.
58. Alio JL, Grzybowski A, El Aswad A, et al. Refractive lens exchange. *Surv Ophthalmology* 2014; 59: 579–98.
59. Alio JL, Grzybowski A, Romaniuk D. Refractive lens exchange in modern practice: when and when not to do it? *Eye Vis (Lond)* 2014; 1: 10.
60. De Vries NE, Nuijts RMMA. Multifocal intraocular lenses in cataract surgery: Literature review of benefits and side effects. *J Cataract Refract Surg*. 2013; 39(2):268-78.
61. Üstüner A. Refraktif Lens Cerrahisi. *Türkiye Klinikleri J Surg Med Sci*. 2007;3(43):18-20.
62. Alio JL, Plaza-Puche AB, Fernández-Buenaga R, et al. Multifocal intraocular lenses: An overview. *Surv Ophthalmology*. 2017; 62(5):611-34.
63. Alió JL, Kaymak H, Breyer D, et al. Quality of life related variables measured for three multifocal diffractive intraocular lenses: a prospective randomised clinical trial. *Clin Exp Ophthalmology*. 2018; 46(4):380-8.
64. Liao X, Lin J, Tian J, et al. Evaluation of Optical Quality: Ocular Scattering and Aberrations in Eyes Implanted with Diffractive Multifocal or Monofocal Intraocular Lenses. *Curr Eye Res*. 2018; 43(6):696-701.
65. Gillmann K, Mermoud A. Visual Performance, Subjective Satisfaction and Quality of Life Effect of a New Refractive Intraocular Lens with Central Extended Depth of Focus. *Klin Monbl Augenheilkd*. 2019;236(4):384-90.
66. Hashemian H, Mirshahi R, Khodaparast M, et al. Post-cataract surgery endophthalmitis: brief literature review. *J Curr Ophthalmology* 2016; 28: 101–5.
67. Ang M, Baskaran M, Werkmeister RM, et al. Anterior segment optical coherence tomography. *Prog Retin Eye Res* 2018; 66: 132–56.
68. Jacob S, Kumar DA, Agarwal A, et al. Preliminary evidence of successful near vision enhancement with a new technique: presbyopic allogenic refractive lenticule (PEARL) corneal inlay using a SMILE lenticule. *J Refract Surg* 2017; 33: 224–9.
69. Hammer CM, Petsch C, Klenke J, et al. Corneal tissue interactions of a new 345 nm ultraviolet femtosecond laser. *J Cataract Refract Surg*. 2015; 41:1279–88.
70. Seven I, Sinha Roy A, Dupps WJ Jr. Patterned corneal collagen crosslinking for astigmatism: computational modeling study. *J Cataract Refract Surg*. 2014; 40:943–53.
71. Han T, Li D, Hersh PS, et al. New intrastromal corneal reshaping procedure using high-intensity femtosecond laser pulses. *J Cataract Refract Surg*. 2015; 41:1137–44.