

Mitomisin-C'li Trabekülektomi Sonrası Bilateral Geç Başlangıçlı Filtran Bleb Sızdırması

Bilateral Late-Onset Filtering Bleb Leakage Following Trabeculectomy with Mitomycin-C

Sirel GÜR GÜNGÖR¹, Mustafa AKSOY², Ahmet AKMAN³

ÖZ

Kırk sekiz yaşında kadın hasta sağ gözde optik disk ödeminin etiyolojisinin araştırılması için refere edildi. İki yıl önce her iki gözden mitomisin-C'li trabekülektomi ameliyatı olmuştu. Düzeltilmiş görme keskinliği Snellen eşeli ile sağ gözde 0.4'tü, göz içi basıncı 4 mmHg idi. Biyomikroskopik muayenesinde sağ gözde kabarık avasküler ince duvarlı filtran bleb mevcut ve Seidel testi pozitif. Sağ göze otolog kan enjeksiyonu sonrası blep onarımı yapıldı ve lipofize sığır perikardı yaması uygulandı. Bir yıl sonra benzer bulgular sol gözde oluştu ve benzer cerrahi tedavi uygulandı. Her iki gözde de ameliyat sonrası birinci ayda görme keskinliği 1.0'a yükseldi, biyomikroskopik muayenesinde konjonktival bleb kabarık ve Seidel testi negatifti.

Anahtar Kelimeler: Filtran bleb sızdırması, hipoton makülopati, mitomisin-C, trabekülektomi.

ABSTRACT

A forty-eight-year old woman is referred for evaluating the etiology of optic disc edema in the right eye. She had undergone a trabeculectomy with mitomycin C in the both eyes two years ago. The best corrected visual acuity was 0.4 according to the Snellen chart and intraocular pressure 4mmHg in the right eye. Biomicroscopic examination revealed elevated and avascular filtering bleb with thin wall in the right eye and the Seidel test was positive. Following autologous blood injection, the scleral bleb was repaired and patch grafting with lyophilized bovine pericardium was applied. After one year, similar findings were observed in the left eye and similar surgical treatment was performed. Postoperative first month, the visual acuity improved to 1.0, the conjunctival bleb was elevated and the Seidel test negative in the biomicroscopic examination.

Key Words: Filtering bleb leakage, hypotony maculopathy, mitomycin-C, trabeculectomy.

GİRİŞ

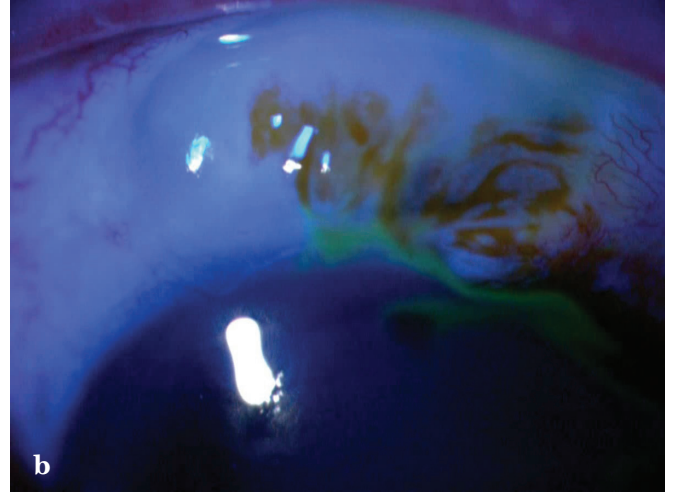
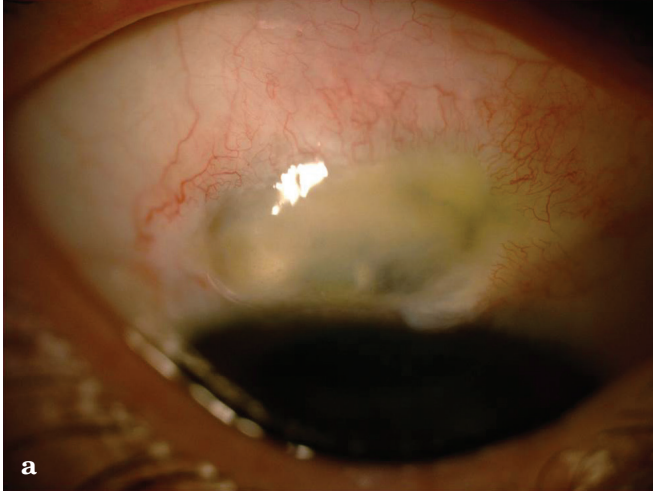
Trabekülektomi sonrası görmeyi tehdit eden blebe bağlı komplikasyonlar gelişebilir.^{1,2} 5-Florourasil (5-FU) ve mitomisin-C (MMC) gibi antifibrotik ajanların geliştirilmesi ile daha düşük göz içi basınçları (GİB) elde edilebilmekte³ ancak bu ilaçların kullanılması erken ve geç bleb sızıntısı ve hipotoni gelişimine neden olabilmektedir. Bunların sonucunda da kalıcı koroid dekolmanı, dar ön kamara, katarakt, periferik ön sineşi veya hipoton makülopatiye bağlı görme azalması gibi komplikasyonlar meydana gelebilmektedir.⁴ Bunun yanında bleb sızıntısı, bleb enfeksiyonu ve endoftalmi riskine de neden olabilmektedir.⁵⁻⁷ MMC vasküler endotel hücrelerinde, fibroblastlarda ve limbal plöripotent kök hücreler üzerindeki sitotoksik etkileri ile avasküler ve hiposellüler skleral flep oluşumunu sağlar. Bu etki bleb avaskülaritesine ve sıklıkla sızıntısına ve komplike olmayan cerrahiden aylar ve yıllar sonra konjonktival epitel bariyerinin yıkılmasına neden olur.⁸ Erken ve geç başlangıçlı (ameliyat sonrası üçüncü ay) bleb sızıntıları ve hipotonide konservatif tedavi olarak aköz baskılayıcılar, baskılı kapama, yumuşak kontakt lensler, otolog kan enjeksiyonu, doku yapıştırıcıları ve lazer işlemleri yapılabilir.^{9,10} Eğer konservatif yöntemler etkili olmazsa, konjonktiva ilerletme, flep döndürme, serbest konjonktival otograft, amniyotik membran transplantasyonu gibi cerrahi yöntemler yapılabilir.^{4,11-13} İdeal yöntem sızıntı ve hipotoniye engellemek, blebin filtrasyon fonksiyonunu devam ettirmektir. Bu çalışmada amaç her iki gözüne MMC'li trabekülektomi ameliyatı yapılan ve her iki gözünde geç başlangıçlı filtran bleb sızdırması meydana gelen kadın hastanın bulgularını ve tedavisini tartışmaktır.

- 1- M.D., Baskent University Faculty of Medicine, Department of Ophthalmology, Ankara/TURKEY
GUR GUNGOR S., sirelgur@yahoo.com
- 2- M.D. Asistant, Baskent University Faculty of Medicine, Department of Ophthalmology, Ankara/TURKEY
AKSOY M., Mustafa-aksoy@hotmail.com
- 3- M.D. Professor, Baskent University Faculty of Medicine, Department of Ophthalmology, Ankara/TURKEY
- 4- AKMAN A., dr.ahmetakman@gmail.com

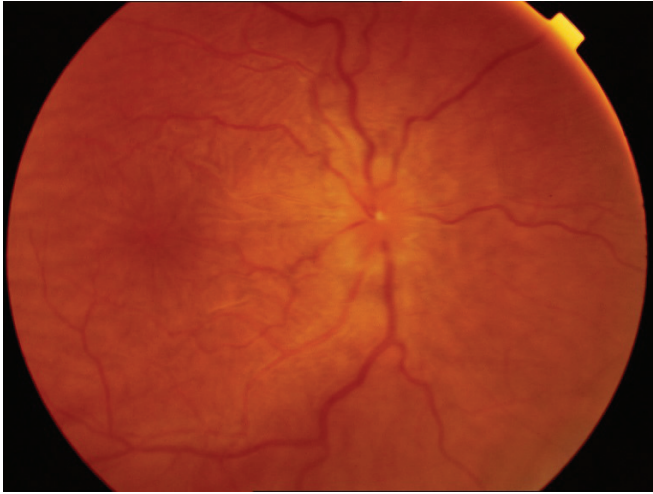
Geliş Tarihi - Received: 03.02.2013
Kabul Tarihi - Accepted: 03.04.2013
Glo-Kat 2013;8:274-277

Yazışma Adresi / Correspondence Address: M.D., Sirel GUR GUNGOR
Baskent University Faculty of Medicine, Department of Ophthalmology,
Ankara/TURKEY

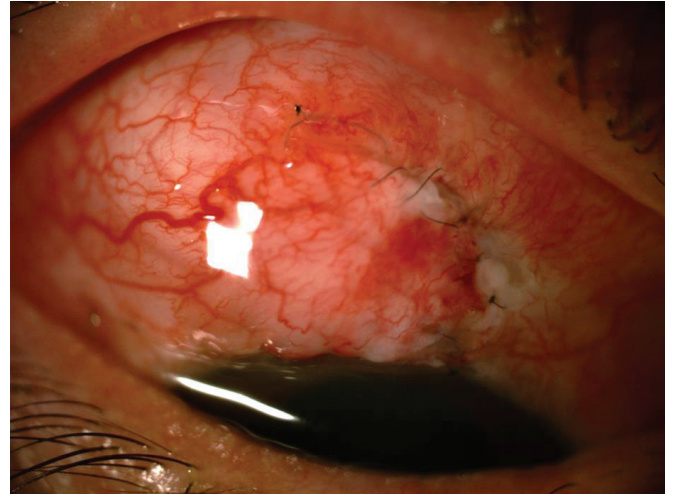
Phone: +90 532 576 29 38
E-Mail: sirelgur@yahoo.com



Resim 1a,b: Hastanın biyomikroskopik muayenesinde sağ gözde ince duvarlı konjonktival kabarıklık bleb mevcuttu (a) ve Seidel testi pozitifliği (b).



Resim 2: Dilate fundus muayenesinde sağ gözde optik disk kenarlarının silik olduğu, retinal venlerde dilatasyon ve arka kutupta koroidal foldlar tespit edildi.



Resim 3: Ameliyat sonrası ikinci haftada konjonktival bleb kabarıklık ve Seidel testi negatifliği.

OLGU SUNUMU

Kırk sekiz yaşında kadın hasta dış merkezden hastanemize sağ gözde optik disk ödemi etiyolojisi araştırılmak üzere yönlendirilmişti. Hastanın iki haftadır sağ gözde görmede azalma şikayeti mevcuttu. Hikayesinde her iki gözden iki yıl önce MMC'li trabekülektomi cerrahisi geçirdiği öğrenildi. Ameliyat sırasında MMC kullanıldığı hastanın elindeki kısa epikrizde belirtilmişti, ancak süre ve dozu bilinmemekteydi. Hastanın görme keskinliği Snellen eşeli ile sağ gözde 0.4, sol gözde 1.0 düzeyindeydi. GİB sağ gözde 4 mmHg, sol gözde 18 mmHg idi. Merkezi kornea kalınlığı ölçümü sağ gözde 571 μ m, sol gözde 568 μ m idi, her iki gözde direkt ve indirekt ışık refleksleri pozitifliği. Hastanın biyomikroskopik muayenesinde sağ gözde ince duvarlı konjonktival kabarıklık bleb mevcuttu. Blebden sızmayı kontrol etmek için Seidel testi yapıldığında herhangi bir basınç uygulamaksızın Seidel testi pozitifliği (Resim 1a,b).

Kornea saydam, ön kamara derindi, periferik iridektomi açıktı. Sol gözde konjonktival bleb kabarıklık ve iridektomi açıktı. Dilate fundus muayenesinde sağ gözde optik disk kenarlarının silik olduğu ve retinal venlerde dilatasyon olduğu izlendi. Arka kutupta koroidal foldlar tespit edildi (Resim 2). Hastaya geç başlangıçlı filtran bleb sızdırmasına ikincil hipoton makülopati tanısı konuldu. Hastaya otolog kan enjeksiyonu ve sıkı kapama tedavileri yapıldı. Hastanın povidon iyot ile antekubital bölgesinin silinmesinden sonra antekubital venden tüberkülin enjektörü ile 0.5 ml kan alındı. Enjektör iğnesi 26 G iğne ile değiştirildi. Bleb'den 5 mm uzak bölgeye biyomikroskop altında bleb görüntüsü ve ön kamara izlenerek subkonjonktival 0.2 ml kan enjekte edildi. Enjeksiyon sonrası topikal antibiyotik ve kortikosteroid uygulandı. Enjeksiyondan sonra hastada belirgin bir hifema olmadı, 1 pozitif ön kamara reaksiyonu oluştu ancak birinci haftanın sonunda düzeldi. Enjeksiyon giriş yerinden sızıntı olmadı. Görme keskinliği 0.8'e yükseldi, GİB 10 mmHg'ya yükseldi.

Ancak ikinci hafta sonunda tekrar görme keskinliği 0.2'ye, GİB 2 mmHg'ye düştü ve yara yerine bastırılmadan Seidel testi pozitif olması üzerine hastaya bleb revizyonu uygulandı. Cerrahi sırasında ince duvarlı konjonktival bleb eksize edilince skleral flebin nekrotik olduğu tespit edildi, nekrotize doku uzaklaştırıldı, inceltirilmiş lipofize sığır perikardı ile 4mm kenarlı yeni üçgen flep oluşturuldu ve konjonktiva ilerletilerek 10.0 nylon ile limbusa sütüre edildi. Hastanın ameliyat sonrası ikinci haftada görme keskinliği 1.0'a, GİB 18 mmHg'ya yükseltildi. Hastanın biyomikroskopik muayenesinde konjonktival bleb kabarık ve Seidel testi negatifti (Resim 3). Ameliyat sonrası ikinci ayda hipoton makülopatisi tamamen düzeldi, koriodal foldlar çekildi.

Bir yıl sonra hastanın sol gözünde görmede azalma olması üzerine acil olarak polikliniğimize başvurdu. Sol gözde görme keskinliği 0.5, GİB 8 mmHg idi. Biyomikroskopik muayenesinde sol gözde konjonktival filtran bleb ince duvarlı ve kabarık, yara yerine bastırılmadan Seidel testi pozitif. Hastanın diğer gözde daha önce hipoton makülopati geliştiği bilindiği için aynı gün bleb revizyonu uygulandı.

Konjonktival bleb eksize edildi, skleral flebin oldukça ince olduğu tespit edildi, aşırı filtrasyon mevcuttu, flep kenarlarına iki adet 10.0 nylon sütür konuldu ve konjonktiva ilerletilerek limbusa sütüre edildi. Ameliyat sonrası birinci ayda görme keskinliği her iki gözde 1.0, göz içi basıncı sağ gözde 15 mmHg, sol gözde 17mmHg idi. Biyomikroskopik muayenesinde her iki gözde konjonktival bleb kabarık, Seidel testi negatif, ön kamara derindi. Dilate fundus muayenesi her iki gözde normaldi.

TARTIŞMA

Glokom filtran cerrahisinde MMC ve 5-FU gibi yara iyileşmesini düzenleyen ajanların kullanılması daha iyi cerrahi sonuçların alınmasını sağlasa da gecikmiş bleb sızdırması, hipotoni, katarakt, ciddi görme kaybı, bleb enfeksiyonları ve endoftalmi oranlarını arttırmıştır.^{5,14} MMC ile yapılan glokom cerrahilerinin artmasıyla gecikmiş bleb sızıntısının insidansı artmaktadır.⁸

Antifibrotik ajanlar filtran bleblerin morfolojik ve histolojik görüntülerini değiştirirler.¹⁵ Antimetabolit kullanılmayan trabekülektomi filtran blebleri normal epitel ve gevşek düzenli subepitelyal bağ doku içerirken, 5-FU ve MMC ile yapılan trabekülektomi bleblerinin epitel kalınlığının daha ince olduğu ve goblet hücre sayısının daha az olduğu, subepitelyal dokunun vaskülaritesinin daha az olduğu gösterilmiştir.^{8,16,17} Disfonksiyonel konjonktival bariyer noktasal kaçak olmadan transkonjonktival sızıntıya neden olabilir.¹⁷

Bu değişiklikler geç başlangıçlı bleb sızıntılarına ve dolayısıyla ciddi hipotoni ve bleb ile ilişkili endoftalmilere neden oluyor olabilir.^{18,19} Hipoton makülopati, trabekülektomi sonrası tedaviye rağmen görmeyi kalıcı olarak azaltabilen ciddi bir komplikasyondur.^{20,21} Hipoton makülopatinin primer tedavisi, hipotoni olmasının engellenmesidir, eğer oluşursa da etkin bir şekilde tedavi edilmelidir. Genç yaş, miyopi, primer trabekülektomi, yüksek ameliyat öncesi GİB, MMC'nin yüksek konsantrasyonda ve uzun süre uygulanması hipoton makülopati için bilinen risk faktörleridir.^{20,22,23} Bizim hastamız da 46 yaşında primer trabekülektomi geçirmiş nispeten genç bir hastaydı. Miyopisi yoktu, başka bir merkezde glokom ameliyatı uygulandığı için MMC'nin doz ve uygulama süresi bilinmemekteydi. Hastanın bir gözünde hipoton makülopati geliştikten ve tedavi edildikten sonra, diğer gözünde hipotoni oluşmaya başlar başlamaz hastanın makülopati riski bilindiğinden acil revizyon yapılmıştır. Geç başlangıçlı bleb sızıntısında konservatif yöntemlerin etkili olmadığı durumlarda cerrahi yapmak gerekir. Cerrahi sırasında bleb altındaki skleral flebin kontrol edilmesi özellikle belirgin konjonktiva sızıntısının tespit edilemediği hastalarda çok önemlidir. Fazla filtrasyon yapan veya parçalı fleplerde ek sütür atılabilir.¹² Eğer MMC'nin etkisi fazla ise, sklera genelde çok hassasdır ve ek sütür konulmasına izin vermeyebilir. Bu durumlarda donör sklera, perikard veya otolog sklera ile yama grefti yapmak gereklidir.²⁴ Skleral flebe yapılan girişimden sonra mevcut konjonktival blebin uzaklaştırılması ve konjonktiva yama grefti sadece konjonktiva ilerletmesi veya otolog konjonktiva greftlemesi yapılmasına üstündür çünkü mevcut konjonktivanın kapatılması kalmış epitel inkülyonlarına ve bleb dizestezeine bağlı sızıntının tekrarlamasına neden olabilir.¹²

Bu çalışmada bilateral MMC'li trabekülektomi ameliyatı sonrası her iki gözünde geç dönemde filtran bleb sızdırması olan bir olgu sunulmuştur. İlk bleb sızıntısı gelişen gözünde hipoton makülopati gelişmiştir, konsevatif tedaviler denenmiş ancak bu yöntemler başarısız olunca blebin ve skleral flebin uzaklaştırılması, perikard ile yeni flep oluşturulması ve konjonktiva ilerletmesi yapılmıştır. Hastanın bir yıl sonra diğer gözünde bleb sızıntısı olmuş, ancak hastanın hipoton makülopati geliştirme riski bilindiğinden hemen cerrahi yöntemle başvurulmuştur. Sonuç olarak antifibrotik ajanların kullanıldığı trabekülektomi cerrahilerinden sonra geç dönemde de filtran bleb sızıntısı olabileceği ve buna bağlı komplikasyonlar gelişebileceği akılda tutulmalı ve hastalar bu konuda bilgilendirilmelidir. Ayrıca trabekülektomi cerrahisinde yüksek doz ve uzun süre antifibrotik ajanların kullanılmasından kaçınılmalı ve bu ajanların konsantrasyonu hazırlanırken ilacın çekildiği flakon dozu kontrol edilmelidir.

KAYNAKLAR/REFERENCES

1. Wilson MR, Kotas-Neumann R. Free conjunctival patch for repair of persistent late bleb leak. *Am J Ophthalmol* 1994;117:569-74.
2. Nuyts RM, Greve EL, Geijssen HC, et al. Treatment of hypotonous maculopathy after trabeculectomy with mitomycin C. *Am J Ophthalmol* 1994;118:322-31.
3. ÖnoI M, Kahramanlı Z, Hasanreisöđlu B. Trabekülektomide başarının artırılması:geniş alan mitomisin C uygulaması. *Glo-Kat* 2006;1:7-12.
4. Burnstein AL, WuDunn D, Knotts SL. Conjunctival advancement versus nonincisional treatment for late onset glaucoma filtering bleb leaks. *Ophthalmology* 2002;109:71-5.
5. The Fluorouracil Filtering surgery Group. Five year follow up of the fluorouracil filtering surgery study. *Am J Ophthalmol* 1996;121:349-66.
6. Mochizuki K, Jikihara S, Ando Y, et al. Incidence of delayed onset infection after trabeculectomy with adjunctive mitomycin C or 5 fluorouracil treatment. *Br J Ophthalmol* 1997;81:877-83.
7. Soltau JB, Rothman RF, Budenz DL, et al. Risk factors for glaucoma filtering bleb infections. *Arch Ophthalmol* 2000;118:338-42.
8. Anand N, Arora S, Clowes M. Mitomycin C augmented glaucoma surgery:evolution of filtering bleb avascularity, transconjunctival oozing, and leaks. *Br J Ophthalmol* 2006;90:175-80.
9. Tomlinson CP, Belcher CD III, Smith PD, et al. Management of leaking filtering blebs. *Ann Ophthalmol* 1987;19:405-11.
10. Hennis HL, Stewart WC. Use of Argon laser to close filtering bleb leaks. *Graefes Arch Clin Exp Ophthalmol* 1992;230:537-41.
11. Budenz DL, Chen PP, Weaver YK. Conjunctival advancement for late onset filtering bleb leaks. *Arch Ophthalmol* 1999;117:1014-19.
12. Tannenbaum DP, Hoffman D, Greaney MJ, et al. Outcomes of bleb excision and conjunctival advancement for leaking or hypotonous eyes after glaucoma filtering surgery. *Br J Ophthalmol* 2004;88:99-103.
13. Schnyder CC, Shaarawy T, Ravinet E. Free conjunctival autologous graft for bleb repair and bleb reduction after trabeculectomy and nonpenetrating filtering surgery. *J Glaucoma* 2002;11:10-6.
14. Skuta GL, Parrish RK. Wound healing in glaucoma filtering surgery. *Surv Ophthalmol* 1987;32:149-70.
15. Crowston JG, Chang LH, Daniels JT, et al. T lymphocyte mediated lysis of mitomycin C treated Tenon's capsule fibroblasts. *Br J Ophthalmol* 2004;88:399-405.
16. Francis BA, Du LT, Najafi K, et al. Histopathologic features of conjunctival filtering blebs. *Arch Ophthalmol* 2005;123:166-70.
17. Sihota R, Dada T, Gupta SD, et al. Conjunctival dysfunction and mitomycin C-induced hypotony. *J Glaucoma* 2000;9:392-7.
18. DeBry PW, Perkins TW, Heatley G, et al. Incidence of late-onset bleb-related complications following trabeculectomy with mitomycin. *Arch Ophthalmol* 2002;120:297-300.
19. Matsuo H, Tomidokoro A, Suzuki Y, et al. Late-onset transconjunctival oozing and point leak of aqueous humor from filtering bleb after trabeculectomy. *Am J Ophthalmol* 2002;133:456-62.
20. Stamper RL, McMenemy MG, Lieberman MF. Hypotonous maculopathy after trabeculectomy with subconjunctival 5-fluorouracil. *Am J Ophthalmol* 1992;114:544-53.
21. Jampel HD, Pasquale LR, Dibernardo C. Hypotony maculopathy following trabeculectomy with mitomycin C. *Arch Ophthalmol* 1992;110:1049-50.
22. Zacharia PT, Deppermann SR, Schuman JS. Ocular hypotony after trabeculectomy with mitomycin C. *Am J Ophthalmol* 1993;116:314-26.
23. Costa VP, Wilson RP, Moster MR, et al. Hypotony maculopathy following the use of topical mitomycin C in glaucoma filtration surgery. *Ophthalmic Surg* 1993;24:389-94.
24. Harris LD, Yang G, Feldman RM, et al. Autologous conjunctival resurfacing of leaking filtering blebs. *Ophthalmology* 2000;107:1675-80.